THESIS

MUNICH

1968

MODERNE BEHANDLUNG VON UNTERKIEFER-FRAKTUREN

Siegfried Seufer

LANE MEDICAL LIBRARY
STANFORD UNIVERSITY
MEDICAL CENTER
STANFORD, CALIF. 94305

Aus der Orthop. Klinik - Univ. Poliklinik München
(Direktor: Prof. Dr. M. Lange)

und

Akad. San. + Gesundheitswesen - BW München
(Kommandeur: Generalarzt Dr. Merkle)

MODERNE BEHANDLUNG VON UNTERKIEFER-FRAKTUREN

Inaugural - Dissertation

zur Erlangung der Doktorwürde
einer Hohen Medizinischen Fakultät
der Ludwig-Maximilians-Universität
zu München

vorgelegt von

Siegfried Seufer, Zahnarzt
aus Wolnzach-Markt

1968

Gedruckt mit Genehmigung der Medizinischen Fakultät
der Universität München

Referent:	Priv.-Doz.Dr.G.GLOGOWSKI
Korreferent:	Prof.Dr.M.LANGE
Dekan:	Prof.Dr.F.HOLLE

Tag der mündlichen Prüfung: 18.6.1968

Inhaltsverzeichnis

		Seite
I.	Einleitung und Problemstellung	1
II.	Anatomie des UK und Lokalisation der UK-Brüche	2
III.	Die verschiedenen Formen der UK-Brüche, ihre Ätiologie, ihr resp. Unfallmechanismus und ihre Begleiterscheinungen	5
IV.	Bruchheilung und ihre Störungen	8
V.	Untersuchung und Diagnose	13
VI.	Moderne UK-Frakturbehandlung	15
	1. Zeitpunkt der Behandlung	15
	2. Repositionsmethoden	16
	3. Die früheren Behandlungsmethoden der UK-Brüche	17
	4. Neuzeitliche Behandlung der UK-Frakturen	21
	a) Der intraorale Verband bzw. der interdentale Verband	21
	aa) Draht- und Drahtkunststoffverband	21
	ab) Kompakter Verband	27
	b) Der extraorale Verband	33
	c) Die chirurgische Behandlung	33
	d) Die Zusatzbehandlung mit Antibiotika	41
VII.	Kasuistik	44
VIII.	Diskussion	51
IX.	Zusammenfassung	55
X.	Literaturverzeichnis	56

Digitized by the Internet Archive
in 2026

https://archive.org/details/IA40153307_0060

I. Einleitung und Problemstellung

Die stetige Zunahme der Motorisierung im Straßenverkehr bedingt einen unablässigen Anstieg der Unfallverletzungen und damit auch der Kieferbrüche. Nach REICHENBACH sind 42 % aller Kieferbrüche auf Verkehrsunfälle zurückzuführen, nach BOLLE sogar 48,9 %. In der amerikanischen Statistik beträgt die Prozentzahl nicht weniger als 60 %. Dabei verhält sich die Zahl der UK-Brüche zu den OK-Brüchen wie 7 : 3 (REICHENBACH). Es ist deshalb nicht verwunderlich, daß neue Wege in der UK-Frakturbehandlung beschritten werden. Es sei betont, daß gerade die komplizierten Brüche des UK (nach REICHENBACH sind 90 % der Brüche des horizontalen Astes kompliziert, nach AXHAUSEN fast 100 %) durch die Anwendung der Antibiotika und einiger Neuerungen in der operativen UK-Bruchbehandlung in Verbindung mit verbesserten Schienungsmethoden, viel von ihrer ursprünglichen Gefährlichkeit verloren haben. Die Brüche des aufsteigenden Astes sind mit wenigen Ausnahmen unkomplizierter Natur, was natürlich in den anatomischen Gegebenheiten des UK seine Ursache findet: der aufsteigende Ast liegt hauptsächlich in den Muskelmassen des m. masseter und des m. pterygoideus med. eingebettet.

In der vorliegenden Arbeit soll die aktuelle, therapeutische Situation abgehandelt werden.

II. Anatomie des UK und Lokalisation der UK-Brüche

Der UK ist beim Neugeborenen noch paarig. Seine beiden Hälften sind in der Medianebene durch eine Bindegewebsfuge vereinigt. Zur Zeit des Zahndurchbruches ist die knöcherne Verschmelzung bereits eingetreten. Als einziger Gesichtsknochen ist er beweglich mit dem Schädel im Kiefergelenk verbunden. Wir unterscheiden:

1. den hufeisenförmigen Körper (corpus mandibulae),
2. den aufsteigenden Ast (ramus mandibulae).

Auf dem Körper sitzt der Zahnträgerteil (pars alveolaris). Er enthält jederseits 8 Alveolen, welche durch die septa interalveolaria getrennt sind. An die hinteren Enden des Körpers schließt sich jederseits am Kieferwinkel (angulus mand.) der schräg ansteigende UK-Ast an. An der äußeren Fläche des angulus mand. ist der Ansatz des m.masseter. Dessen Ansatzfläche ist oft durch eine Knochenrauhigkeit (tuberositas masseterica) gekennzeichnet. An der Innenseite setzt der m.pterygoideus med. an. Vom vorderen Rand des aufsteigenden Astes läuft über die Außenfläche des Körpers die linea obliqua externa. Ihr vorderer Teil, die linea buccinatoria, ist die Ansatzstelle für den m.buccinatorius. Der hintere Teil begrenzt mit der crista buccinatoria und dem trigonum retromolare, das hinter dem III. Molaren liegt, die fossa retromolaris, in die sich häufig die Hohlnadel bei der Leitungsanästhesie verfängt. Am Körper heißt der untere verstärkte Rand basis mand. Vorne mitten bildet der Körper den Kinnvorsprung (protuberantia mentalis), dieser endigt beiderseits mit dem tuberculum mentale. Zwischen den beiden Bicuspidaten findet sich das foramen mentale. Hier treten der ramus mentalis vom nervus alveolaris mand. inf. mit der arteria mentalis aus. An der Innenseite des Körpers findet sich vorne die spina musculi genioglossi und darunter die spina musculi geniohyoidei. Sie dienen als Ansatz dem

m. genioglossus und dem m. geniohyoideus. Nahe dem unteren Rand des UK liegt jederseits der Mitte die flache Ansatzgrube des zweibäuchigen UK-Muskels, die fossa m. biventris. Unterhalb zieht beiderseits die linea mylohyoidea schräg nach hinten. Sie ist die Ursprungslinie für den m. mylohyoideus, der als Mundbodenmuskel wie eine Hängematte zwischen den beiden Kieferhälften ausgespannt ist. Die linea mylohyoidea trennt vorne die fovea sublingualis von der fovea digastrica, die durch den Eindruck des Ansatzes vom vorderen Bauch des m. digastricus entstanden ist.

Der aufsteigende Ast teilt sich in den Gelenk- und Kronenfortsatz. Die incisura semilunaris ist die Grenzlinie zwischen beiden. Am Kronenfortsatz (proc. coronoideus) ist der Ansatz des m. temporalis, am Gelenkfortsatz (proc. condyloideus) der Ansatz des m. pterygoideus ext. und zwar in der fovea pterygoidea. Durch die incisura semilunaris laufen art. und v. masseterica und nervus massetericus zur Versorgung des m. masseter. An der Innenfläche des aufsteigenden Astes ist das foramen mand. Davor liegt die lingula mand. Sie ist Ansatzstelle für das ligamentum mand. In den canalis mand. treten die art. alv. und der nervus alv. inf. ein. Die Vene verläßt hier den Kanal. Aus dem nervus alv. inf. kommt der n. mylohyoideus, der sich in den sulcus mylohyoideus, der unterhalb dem foramen mand. beginnt, einlagert und dann nach vorne zum betreffenden Muskel und zum vorderen Bauch des m. digastricus zieht.

Zum UK-Knochenaufbau ist zu bemerken, daß die Spongiosa an den Schneide- und Eckzähnen über den juga alveolaria fehlt. Die schwache labiale Wand zeigt hier mäßig ausgebildete juga alveolaria. An der oralen Wand ist dagegen die Compacta so stark, daß sich die Alveolen an der Oberfläche nicht bemerkbar machen. Die äußere Kieferplatte erlangt hinten eine bedeutende Stärke, weil der Alveo-

laranteil mit seinen hinteren Schenkeln nach innen einen engeren Bogen beschreibt als der Körper des Kiefers. Die äußere Wand wird durch die linea obliqua ext. verstärkt. Die innere Wand erfährt hinten noch eine Verstärkung durch die linea mylohyoidea. Diese anatomischen Gegebenheiten sind für die Lokalisation der UK-Brüche sehr wichtig. So treten die häufigsten Brüche in der Eckzahngegend auf (23 %), denn die lange Eckzahnwurzel schwächt den UK-Körper außerordentlich. Ein weiterer ähnlicher "Schwachpunkt" (EGGER) ist der Molarenbereich, in dem sich 17 % der UK-Frakturen finden. Die Ursache für Brüche in diesem Bereich sind häufig Zahnlücken und die damit einhergehende Schwächung des Kieferkörpers. Brüche sind dann auch im Bereich des Kieferwinkels verhältnismäßig häufig (14 %), was wohl auf die exponierte Lage des Kieferwinkels zurückzuführen ist. Im Bereich des foramen mentale finden sich Brüche in fast gleicher Häufigkeit (13 %). Selten ist ein Symphysenbruch im UK (7 %). Sehr häufig dagegen sind die Gelenkfortsätze frakturiert (21 %). Die Brüche des proc. muscularis sind sehr selten (3 %). Der aufsteigende Ast ist nur in 2 % der UK-Fraktur gebrochen.

Die anatomischen Strukturen sind nur als Prädisposition für bestimmte Frakturformen aufzufassen. Die Heftigkeit des Traumas, sein Angriffspunkt und seine Richtung dürfen nicht außer Acht gelassen werden (REITHER).

III. Die verschiedenen Formen der UK-Brüche, ihre Ätiologie, ihr resp. Unfallmechanismus und ihre Begleiterscheinungen

Als Knochenbrüche oder Frakturen bezeichnet man Zusammenhangstrennungen der Knochen. Bricht ein gesunder Knochen durch äußere Gewalt, so haben wir eine traumatische Fraktur vor uns. Von einer Spontanfraktur dagegen spricht man, wenn die Zusammenhangstrennung in einer pathologischen Eigenschaft des Knochens begründet ist. Für den UK-Bereich kommen hauptsächlich Osteomyelitiden, bösartige Geschwülste, manchmal Knochensyphilis und Zysten in Betracht.

Die Einteilung der UK-Brüche läßt sich in sehr verschiedener Weise durchführen. Man kennt komplizierte und unkomplizierte Brüche, vollständige und unvollständige Brüche, direkte und indirekte Brüche.

Der komplizierte Bruch ist im Gegensatz zum nicht komplizierten eine Zusammenhangstrennung des Knochens, bei der dieser durch eine Verletzung der bedeckenden Weichteile mit der Außenwelt in Verbindung steht. Der Umstand, daß beim komplizierten UK-Bruch die Weichteile durchbohrt sind, verleiht ihm eine berechtigte Sonderstellung, da er die Gefahr einer Infektion mit sich bringt.

Als unvollständige UK-Fraktur bezeichnet man Brüche, bei denen der Knochen nicht ganz getrennt, sondern durch das Periost noch zusammengehalten wird. Es sind dies sog. "Grünholz-Frakturen", wie sie bei jugendlichen Extremitätenknochen auftreten.

Mit Rücksicht auf die Genese lassen sich die Brüche des UK in direkte und indirekte einteilen. Der direkte Bruch entsteht an der Stelle der Krafteinwirkung, der indirekte fernab durch Übertragung der Gewalt. Es kann beispielsweise ein Schlag auf die Kinngegend eine Fraktur des UK in der Mittellinie (direkter Bruch) oder aber bei Weiter-

leitung der Gewalt, einen Bruch beider Gelenkfortsätze verursachen (indirekter Bruch).

Ferner lassen sich verschiedene Bruchformen unterscheiden. Verläuft der Bruchspalt im rechten Winkel zur Längsachse, bezeichnet man ihn als Längsbruch. Führt die Gewalteinwirkung zur Splitterung bzw. Zertrümmerung der Knochen, so entstehen Splitter- bzw. Zertrümmerungsbrüche. Gehen bei der Gewalteinwirkung große Anteile des UK-Knochens verloren, so liegt ein Defektbruch vor.

Weiter unterscheiden wir Biegungs-, Abscherungs- und Rißbrüche. Am häufigsten finden sich im Bereich des UK Biegungsbrüche. Durch die Gewalteinwirkung wird der UK durchgebogen und anstelle der stärksten Durchbiegung bzw. des geringsten Widerstandes erfolgt die Fraktur. Abscherungsbrüche entstehen in jenen Fällen, in denen zwei Kräfte in entgegengesetzter Richtung auf den Knochen einwirken. Trifft z.B. eine Kraft, die senkrecht nach oben gerichtet ist, auf den UK-Winkel, so entsteht durch Abstützung des Gelenkkopfes an der Schädelbasis eine Gegenwirkung. Diese Gegenkraft veranlaßt gleichzeitig mit der primären Gewalteinwirkung eine Abscherung des aufsteigenden Astes in Längsrichtung. Manchmal treten auch UK-Rißbrüche auf. Unter kräftiger Anspannung des m. temporalis kann der Kronenfortsatz im Bereich des UK abreißen.

Die Nebenverletzungen, die sich anläßlich von UK-Brüchen feststellen lassen, betreffen vor allem die Weichteile, Gefäße und Nerven. Brüche im Bereich des horizontalen Astes sind sehr häufig mit Verletzungen und Zerreißungen der Weichteile vergesellschaftet. Nach REICHENBACH finden sich bei Brüchen des corpus mand. in 90 % der Fälle Weichteilverletzungen, die den Bruch zu einem komplizierten machen. Gefäßverletzungen treten bei jedem Knochenbruch auf. Doch im Bereich des UK kommt es sehr selten zu schweren Blutungen. Selbst das Zerreißen der arteria alveolaris inf. führt in der Regel nicht zu sol-

chen. Unter den Nerven ist in erster Linie der n. mandibularis (3. Ast des n. trigeminus) betroffen. Nach SCHMIDT und STEIDEL sind bei Brüchen des horizontalen UK-Astes in 96 % der Fälle Nervenschädigungen nachweisbar, aber nur in 3 % kommt es zur Zerreißung des n. alveolaris inf. Die Seltenheit dieser Schädigung hängt mit der Dehnfähigkeit des Nervs zusammen. Entsprechend der Nervenschädigung lassen sich dann im Versorgungsgebiet Anästhesien und Parästhesien nachweisen, die allmählich wieder zurückgehen. Nach REICHENBACH vollzient sich die Rückkehr der Sensibilität konzentrisch von der gesunden zur kranken Seite her. Bei Splitterbrüchen, die mit ausgedehnten Gewebszerreißungen einhergehen, werden auch der n. facialis, seltener der n. hypoglossus, betroffen. Als Nebenverletzung ist noch die Fraktur einer Gelenkpfanne durch Anprall des Kieferköpfchens zu erwähnen, woraus sich mit der Zeit eine Kieferankylose entwickeln kann.

IV. Bruchheilung und ihre Störungen

Die Überbrückung eines UK-Bruchspaltes erfolgt durch ein Keimgewebe, das durch Kalkeinlagerung verknöchert, den sog. Callus. Anfangs stehen die reparativen Vorgänge, die von lokalen Mesenchymzellen und den ausgewanderten Blutzellen besorgt werden, im Vordergrund des Geschehens. Durch diese Zellfähigkeit werden Gewebstrümmer und Blutgerinsel weggeschafft, wie auch durch das Trauma der Nekrose verfallene Zellen und Gewebe. Die Regeneration wird ebenfalls von Mesenchymzellen besorgt, die zum Teil dem Gewebe angehören, zum Teil aber aus dem Blute kommen. Besonders reich an Mesenchymzellen ist das Knochenmark. Die Vorgänge führen zunächst zur Bildung eines zell- und gefäßreichen, locker gebauten Granulationsgewebes, das allmählich mehr zellarm und faserreich wird und das dem Knochen an der Bruchstelle sowohl auf der Außenfläche (periostaler Callus) wie auf der Markseite (myelogener Callus) eng angelagert ist. Während in der ersten Zeit der Regeneration die Bindegewebsbildung im Vordergrund steht, setzt im zweiten Abschnitt der Regeneration die Knochenbildung in erhöhtem Maße ein. ROUX hatte bereits die Tatsache erkannt, daß die Mesenchymzellen die Fähigkeit der Differenzierung zu den verschiedenartigsten Stützgeweben besitzen. Sie können sich ebenso wie z.B. zu Fibro- und Chondroblasten auch zu Osteoblasten entwickeln. Die Differenzierung erfolgt auf äußere Reize hin. Muskulöse Reize, wie sie im Kausystem bei der Tätigkeit der Kau-, Lippen- und Wangenmuskulatur entstehen, spielen nach HÄUPL im Kiefer die größte Rolle. Sie wird man in der Praxis nach Möglichkeit für die UK-Bruchbehandlung auswerten. Der Zusammenfluß des periostalen und myelogenen Callus untereinander mit den gleichen Gebilden der anderen Bruchseite führt, wie sich AXHAUSEN, dem ich hier wörtlich folge, ausdrückt, zur ersten "Verkittung" der Fragmente. Da das Knochengewebe des Callus zunächst größtenteils kalk-

los ist, ist die Verkittung noch weich und nachgiebig. Das hat insofern Bedeutung, als in diesem Stadium die UK-Fragmente korrigierenden Einwirkungen noch zugänglich sind. Die Verkittung wird durch den Umbau des toten Knochens an den Bruchflächen in lebenden Knochen, der mit dem periostalen, myelogen Callus in inniger Verbindung steht, zur mechanisch wirksamen Verzapfung umgestaltet. Gleichzeitig verhärtet sich der neugebildete Knochen durch zunehmende Kalkeinlagerung. Die vollzogene Herstellung der knöchernen Verbindung beider Bruchenden ist insofern von Bedeutung, als damit klinisch die freie Beweglichkeit der Fragmente gegeneinander aufgehoben ist. Man spricht dann von der knöchernen Konsolidierung des Bruches. Jedoch sei hier eingeschaltet, daß wir zwischen den Zeitabschnitten der deutlichen, abnormen Beweglichkeit und der völligen Festigung manchmal das Zwischenstadium des "Federns an der Bruchstelle" feststellen können. Man kann dabei noch geringe passive Bewegungen, oft nur in einer bestimmten Ebene, ausführen. Zuweilen macht auch der Patient selbst die gleiche Beobachtung. Unter dem Einfluß weiterer Knochenbildung verschwindet die Federung und der Knochen wird voll belastungsfähig.

Nach übereinstimmenden Erfahrungen verschiedener Autoren zeigen die Brüche des UK im allgemeinen eine sehr günstige Heilungstendenz. Die Zeit bis zur knöchernen Vereinigung, gleichbedeutend mit der klinischen Heilungsdauer, ist abhängig von der Art der Verletzung, der Art und Beschaffenheit der Fraktur des UK-Knochens, von etwa vorhandenen örtlichen Verwicklungen, vom allgemeinen Gesundheitszustand und dem Alter des Patienten. Bei UK-Brüchen beträgt die durchschnittliche klinische Heilungsdauer 6 - 8 Wochen. Freilich ist damit die Arbeit der Natur noch nicht abgeschlossen. In langsamer Arbeit des Umbaues bildet sich aus dem voluminösen, weitmaschigen und blutreichen Callus dann erst der hochwertige, lamellöse Knochen. Mechanisch nicht beanspruchte Teile verschwinden, andere,

die in der Richtung der Beanspruchung liegen, werden verstärkt und architektonisch ausgebaut. Über die Fortschritte und am Abschluß der Heilung gibt also vor allem die klinische Untersuchung Auskunft. Selbstverständlich wird man auch das Röntgenbild zu diesem Zweck heranziehen.

Von allen Störungen im Heilungsverlauf ist die verzögerte Callusbildung am häufigsten. Sie stellt ein Übergangsstadium dar, in dem die beiden Möglichkeiten, der Übergang in knöcherne Heilung und der Ausgang in die Bildung einer Pseudarthrose noch offen sind (BRANDT). Während im wachsenden Organismus das gesteigerte Reaktionsvermögen eine allgemein beobachtete Tatsache ist, dementsprechend die Bruchheilung bei Jugendlichen beschleunigt vonstatten geht, wird bei alternden Patienten das Gegenteil festzustellen sein. Konsumierende Krankheiten wie TBC, chronische Infekte wie Lues, Tabes, Kreislaufstörungen, sowie Mangel an lebenswichtigen Stoffen wie Hormonen und Vitaminen werden die altersbedingte Verzögerung der Bruchheilung noch verstärken. Neben diesen allgemeinen spielen aber auch die lokalen Ursachen eine wichtige Rolle. Sicher ist, daß Eiterungen im Bruchspaltgebiet des UK die endgültige Heilung verzögern oder verhindern können. Die Ursachen sind zunächst in infizierten Bruchhämatomen und in Schädigungen des UK-Knochens zu suchen. Im ersten Fall kommt es meist zu Weichteilabszessen, die bald zu öffnen sind; denn durch eine langdauernde Umspülung mit Eiter kann das knochenbildende Keimgewebe schweren Schaden erleiden. Bei den heilungsstörenden Vorgängen im UK-Knochen selbst handelt es sich meist um eine chronische Osteomyelitis, die aber lokalisiert ist und die man deshalb als Bruchspaltostitis bezeichnet (WASSMUND). Solche Knocheneiterungen verraten sich oft durch Fistelbildung. Im Röntgenbild sieht man dann meist nur kleine Sequester, die aus Bruchstücken oder aus der traumatischen Knochenrandnekrose (AXHAUSEN) stammen.

Häufig sind es auch die Zähne, zumal wenn sie mitverletzt sind, die an den Heilungsverlauf des Bruches veränderte Bedingungen stellen können. Durchsetzt der Knochenbruch im UK auch den Zahn in Längs- oder Schrägrichtung, so ist seine Erhaltung ausgeschlossen. Die einzelnen Bruchstücke müssen baldmöglichst entfernt werden. Läuft die Bruchlinie quer, wie dies oft bei Alveolarfortsatzbrüchen im Frontzahngebiet der Fall ist, so hängt die Erhaltungsmöglichkeit des Zahnes davon ab, in welchem Teil der Wurzel sich der Bruch befindet. Frakturen in der Gegend der Wurzelspitze lassen den Versuch der Erhaltung zu, indem man nach Verheilung der Schleimhautwunden den apicalwärts der Bruchlinie liegenden Wurzelteil durch Wurzelspitzenresektion entfernt. Wurzelreste, die in Beziehung zum Bruchspalt stehen, müssen unbedingt bei Behandlungsbeginn entfernt werden, da der meist ganggränöse Inhalt sich ständig in den Bruchspalt entleert. Weiterhin kann durch den Bruchspalt des UK-Knochens auch die Pulpa der Zähne, die mit ihrer Wurzelspitze im Bruchspalt stehen, geschädigt werden, was GREVE und WANNENMACHER auch histologisch nachgewiesen haben. Der bisherige Standpunkt ging dahin, die Belassung mehrwurzeliger Zähne im Bruchspalt abzulehnen, bei einwurzeligen Zähnen aber unter laufenden Vitalitätsprüfungen und Röntgenkontrollen den Versuch der Erhaltung zu machen (REICHENBACH). Manchmal kann die Schädigung statt über die Pulpa den Weg über das Parodontium nehmen, da häufig trotz sorgfältiger Wundbehandlung eine Zahnfleisch- und Knochentasche zurückbleibt, die als Senkschacht wirkend wiederum die Infektion begünstigt und somit die Extraktion notwendig macht. Man kann also sagen, daß die Beurteilung, ob ein Zahn, der mit dem Bruchspalt in Beziehung steht, entfernt oder erhalten werden soll, schwierig und verantwortungsvoll ist. BRACHMANN schreibt, daß bei 30 von 31 Kieferbruchpatienten, die nach ihrer Einweisung in die Münchener Klinik sofort mit Penicillin behandelt wurden, die mit dem Bruchspalt in Beziehung stehenden Zähne abheilten.

Unter den lokalen Ursachen verzögerter Callusbildung wird oft die ungenügende Immobilisation der Bruchenden angegeben. An der Bruchstelle wirkende Schub- und Abscherungskräfte sind von großer Bedeutung. Sie verhindern die Callusbildung und führen nicht selten zu einer Pseudarthrose.

Schwierigkeiten bereitet die Unterscheidung, wann man von verzögerter Callusbildung und wann von einer Pseudarthrose sprechen soll. Hier hilft nur die Röntgenuntersuchung. Nur dann nämlich, wenn auf dem Röntgenbild beiderseits des Bruchspalts die Markhöhle durch eine strukturmäßig der Corticalis ähnliche Knochenschicht abgeschlossen ist und die Bruchenden deutlich abgerundet erscheinen, liegt eine Pseudarthrose vor. Andernfalls ist mit einer Überbrückung des deutlich erkennbaren Bruchspaltes noch zu rechnen.

V. Untersuchung und Diagnose

Auch bei der UK-Fraktur ist die Anamnese wichtig, da sie uns oft einen besseren Einblick in den Unfallmechanismus gibt. Bei der Diagnose stellen wir an die Röntgentechnik erhöhte Ansprüche. Zuweilen erkennt man schon von außen, abgesehen von Weichteilverletzungen, eine Gestaltveränderung des UK-Knochens. Bei der intraoralen Betrachtung wird diese meist deutlicher werden. Außer Schleimhautverletzungen sieht man, daß die Zahnreihen nicht mehr richtig ineinandergreifen. Nur der Erfahrene wird dabei Verwechslungen mit falschen Bißlagen vermeiden können. Eine gröbere Verlagerung aber ist jedenfalls ein sicheres Zeichen für eine ernste Verletzung. Sie kann hervorgerufen werden

1. durch die Gewalt, wenn sie sich noch nicht erschöpft hat, sondern weiterwirkt. Die Verlagerung erfolgt dann in Richtung der Gewalt.
2. Durch mechanische Momente wie Eigenschwere und Belastung des gebrochenen Knochens (z.B. liegen auf der Seite bei UK-Brüchen).
3. Durch physiologischen Muskelzug (typisch bei UK-Brüchen).
4. Durch Narbenzug.

Man unterscheidet verschiedene Formen der Verlagerung:

1. Bei einer Dislocatio ad axim handelt es sich um eine winkelige Abknickung des Knochens an der Bruchstelle.
2. Eine Dislocatio ad latus liegt vor, wenn es zu einer seitlichen Verlagerung der UK-Bruchstücke gekommen ist.
3. Die Dislocatio ad longitudinem kann in zweierlei Sinn erfolgen:
   a) als Verkürzung,
   b) als Verlängerung.

4. Die Dislocatio ad peripheriam bedeutet eine Drehung der Bruchstücke gegeneinander um ihre gemeinsame Längsachse.

5. Unregelmäßige Dislokationsformen beobachten wir schließlich vor allem bei Brüchen, die mit ausgedehnter Zertrümmerung der Knochensubstanz einhergehen.

Setzen wir die Untersuchung fort, so können wir bemerken, daß der Kranke nur unvollständige Öffnungs-, Schließungs- oder Seitwärtsbewegungen machen kann. Es besteht also eine functio laesa. Die Störung der Atmungs- und Schluckfunktion hat besonderes therapeutisches Interesse, da hier sofortige Abhilfe dringend Not tut.

Beim Palpieren des UK-Knochens kann man zuweilen einen heftigen Druckschmerz feststellen. Eine weitere Prüfungsmöglichkeit besteht darin, den Knochen in seiner Längsachse zusammenzupressen, der an einer umschriebenen Stelle aufgetretene Schmerz wird als Stauchungsschmerz bezeichnet. Faßt man nun den Knochen mit dem Zeigefinger und Daumen beider Hände und sucht an der Stelle, auf die sich der Frakturverdacht konzentriert hat, die vermeintlichen Bruchstücke gegeneinander zu bewegen, so können wir bemerken, wie der Knochen an einer Stelle, die sonst fest ist, nachgibt, wie eben an der Bruchstelle eine abnorme Beweglichkeit besteht. Sie ist das untrüglichste Zeichen einer Fraktur. Abgeschlossen wird die klinische Untersuchung durch die Röntgenuntersuchung, die stets vorgenommen werden muß.

VI. Moderne UK-Frakturbehandlung

1. Zeitpunkt der Behandlung

Man vertritt heute bei der Behandlung von UK-Frakturen den Grundsatz des sofortigen Eingreifens. Es bietet wesentliche Vorteile. Vor allem werden durch die baldige Ruhigstellung der Fragmente, die bei jeder Berührung und Bewegung auftretenden Schmerzen beseitigt. Zieht man die Behandlung unnötig hinaus, so wird der Verletzte in der Regel von einer viel erheblicheren Weichteilschwellung befallen, als sie bei frühzeitiger Feststellung aufzutreten pflegt. Oft treten nicht nur große, subcutane Hämatome auf, wenn die beweglichen, spitzen Fragmentenden die Weichteile verletzen, auch eine nachträgliche Durchspießung der Weichteile kann man beobachten. Die ständige Bewegung nicht festgesetzter Bruchstücke ist es auch, die eine Infektionsgefahr erhöht. Weiter spricht für eine sofortige Behandlung der Umstand, daß die Muskeln nach vorübergehender, einige Tage anhaltender nervöser Untererregung (Muskelstupor) in ein Stadium der Übererregbarkeit kommen, die mehrere Wochen bestehen und unseren Maßnahmen energischen Widerstand entgegensetzen kann. Die sofortige Behandlung wird auch dringend, wenn durch Verlagerung von Fragmenten die Atmungswege so eingeengt sind, daß Erstickungsgefahr droht. Unsere sofortigen Maßnahmen dürfen niemals den Kranken zusätzlich gefährden. Das könnte der Fall sein, wenn durch das Trauma auch der Schädelinhalt Schaden erlitten hat, dann wird man die zahnärztlichen Maßnahmen einige Zeit zurückstellen. Übereilte Eingriffe, insbesondere bei Schädelbasisfrakturen, die oft mit komplizierten UK-Brüchen einhergehen, können nämlich, worauf LINDEMANN hinweist, leicht zu erneuten Blutungen, zu Einreißen der Schleimhäute und Liquorausfluß sowie zu Infektionen und Meningitiden führen. Bei der sorgfältigen Abwägung der

Vor- und Nachteile im einzelnen Fall muß auch die Dauer der Beanspruchung des Verletzten durch die geplante Behandlung Berücksichtigung finden (KÖHLER).

2. Repositionsmethoden

Eine der ersten Aufgaben bei der UK-Bruchbehandlung ist die Beseitigung der Verlagerung durch Wiedereinrichtung (Reposition). In unserem Fachgebiet stehen die verschiedensten Repositionsmöglichkeiten zur Verfügung. So kann die Reposition auf einmal (einzeitig) erfolgen oder die Bruchstücke werden allmählich in die gewünschte Stellung gebracht, in der sie durch fixierende Verbände (Fixation) bis zur knöchernen Heilung gehalten werden. Bei einzeitigem Vorgehen genügt oft schon der Druck mit der Hand oder der Drahtzug, wobei man um einen oder um zwei kräftige Zähne einen starken Draht schlingt und das verlagerte UK-Fragment in die richtige Okklusion zieht. Die Reposition der Fragmente bei bezahntem UK gelingt bis zur idealen Richtigstellung. Die genannte Methode ist vor allem dann angezeigt, wenn es sich um frische Brüche handelt, die Fragmente dementsprechend gut beweglich sind und keine Repositionshindernisse z.B. in Form von Verhakungen oder eingekeilte Zähne zwischen den Bruchflächen vorliegen. In solchen Fällen ist dann die blutige Reposition angezeigt, bei der das Bruchgebiet operativ freigelegt werden muß. Die Indikation für die allmähliche Reposition ist gegeben, wenn die Fragmente längere Zeit in dislozierter Stellung belassen wurden und durch Muskelzug und Narben in dieser falschen Stellung fixiert sind. Man überläßt dabei, nach orthodontischen Gesichtspunkten vorgehend, die Einrichtung der Fragmente dem federnden Drahtbogen, der Schraubwirkung oder aber man verwendet den kontinuierlichen Zug von Gummibändern, die an den Fragmenten angreifen und an einem unbeweglichen Kieferteil verankert werden, z.B. beim UK-Bruch werden die Gummibänder am Oberkiefer verankert. Heute verwendet man auch hierfür den Aktiva-



Verband von CHOPART (1780)



Verband von HANSMANN (1800)

Metall oder Holz, die mit Hilfe von Gazebinden, Schrauben, Klammern und Federn gegen das Kinn und intraoral mit Golddrähten an den Zähnen fixiert wurden. Als weitere Verbände kamen die Extensionsverbände zur Anwendung, so der von HANSMANN aus dem Jahre 1800. Hierbei mußte der Patient im Krankenbett liegen. Ein starker Faden wurde um die der Fraktur benachbarten Zähne geschlungen und über eine an der unteren, hinteren Bettkante befestigte Rolle geführt und mit einem Gewicht von ca. 1 Pfund beschwert. Eine weitere Methode entwickelte STENZEL. Er befestigte eine gebogene Stahlfeder mittels einer eigenen Bandage an der Stirn. Das untere Ende der Stahlfeder reichte bis zur Mundhöhle und war mit einem Haken zur Aufnahme der Schlinge versehen, welche an den Zähnen befestigt war. Bei diesen Verbänden war die Belästigung für den Patienten nicht so groß wie beim Verband von HANSMANN (1800). WIETING veröffentlichte im Jahre 1901 zum ersten Mal einen ähnlichen Verband.

Die extra-intraoralen Behandlungsmethoden fanden ihre Indikation vor allen Dingen bei UK-Frakturen außerhalb der Zahnreihe. Bei Frakturen innerhalb der Zahnreihe verwandte man die intra- bzw. interdentalen Verbände.

Die erste interdentale Schiene soll von GUNNING im Jahre 1820 angefertigt worden sein. Sie bestand aus einer die Zähne des Ober- und Unterkiefers bis zum Zahnfleischrand überkappenden, aus einem Stück bestehenden Kautschukschiene. In der Gegend der Schneidezähne wurde für die Ernährung eine Aussparung gelassen, ebenfalls im Backenzahnbereich.

Durch die dentale Kautschukschiene von H.WEBER im Jahre 1865 wurde die Grundlage für die moderne UK-Bruchbehandlung geschaffen. Diese Schiene, die von WARNEKROS verbessert wurde, bestand im wesentlichen aus einer Platte, ähnlich dem teilweisen Zahnersatz im UK. Nach H. SCHRÖDER soll dieser Verband drei Jahrzehnte lang der am meisten angewandte und erfolgreichste gewesen sein. Große Schwierigkeiten jedoch bereitete die Gewinnung des UK-Abdruckes und damit die Herstellung eines geeigneten Arbeitsmodells. SÜERSEN berichtete über seine Abdruckmethode zum ersten Mal 1871. Zuerst nahm er vom gebrochenen UK einen Gipsabdruck. Das so gewonnene Modell wurde nun an der Stelle des Bruches und möglichst auch in der Bruchrichtung durchsägt und in die einzelnen Teile werden an Hand von Schliffflächen entsprechend der Okklusion mit dem Gegenkiefer, von dem ebenfalls ein Modell angefertigt wurde, neu zusammengefügt. Im Gegensatz zu den festsitzenden Kautschukschienen von WEBER und WARNEKROS gestatteten die abnehmbaren Schienen eine Kontrolle über den Wundverlauf und eine gründliche Reinigung. Dieses Prinzip verfolgten die verschraubbare Kautschukschiene nach MERTINS und die Scharnierschiene nach KERSTING (1910 - 1920). HAUPTMEYER verbesserte diesen Schienenverband weiter. Er ersetzte Kautschuk durch Zinn, da er der Ansicht war, daß Kautschuk kein aseptisches Material wäre und sich im Munde leicht zersetze.

Zu dieser Zeit wurde von HAMMOND ein Metalldrahtverband angegeben, der einen wesentlichen Fortschritt in der Behandlung der UK-Brüche bedeutete. SAUER erfand einen ähnlichen Verband. Dieser besteht aus einem an der Außenseite der Zahnreihe entlanggeführten und mit Drahtligaturen an den Zähnen befestigten Drahtbogen, der bei der Hammond-Schiene zur Erhöhung der Festigkeit auch auf der Zahnreiheninnenseite weitergeführt wird. Ein ähnlicher Drahtverband wurde von ANGLE angewendet. Diesem Prinzip ähnlich ist der Drahtverband von SCHRÖDER, der großen Anteil an der Weiterentwicklung der Drahtverbände hatte und zahlreiche Hilfsmittel erfand. So z.B. die "Schröder'sche Gleitschiene", die er schon im Jahre 1909 beschrieben hatte und welche heute noch Gültigkeit hat. Diese Gleitschiene bewirkt, daß das bezahnte UK-Fragment in der ihm eigenen Bewegsbahn geführt wird, so daß es auch beim Öffnen des Mundes weder in horizontaler noch in sagittaler Richtung abzurücken vermag. Ihren Platz findet die Gleitschiene grundsätzlich auf der gesunden Seite. Ein weiteres Hilfsmittel war der elastische Gummizug, der 1897 von HEITMÜLLER erfunden wurde. "Die schiefe Ebene" ist ein Verdienst von SAUER. Sie wurde hauptsächlich bei Brüchen hinter der Zahnreihe in Verbindung mit den Drahtschienen im UK und OK verwendet. Ihr Zweck ist, durch Führung an der oberen Zahnreihe die seitliche Abweichung des Bruchstückes nach der kranken Seite zu verhindern.

In der Zeit von 1920 - 1940 erfuhren die Drahtschienen weitere Verbesserungen durch BRUHN, RÖMER, RICHELMANN und PONT. Sie haben mehrere Ringe um verschiedene Zähne gelegt und dann die fertige Schiene mit Zement befestigt. Nach dem gleichen Prinzip verfuhr auch EGGER mit seiner Ringdrahtschiene. Der große Vorteil der Drahtverbände bei Frakturen innerhalb der Zahnreihe war, daß sie meistens funktionell gestaltet werden konnten, d.h. ohne Ruhigstellung des Kiefergelenkes. Befindet sich der Bruch jedoch außerhalb der Zahnreihe oder herrscht starke Neigung zu neuerlicher Verlagerung, so muß man die Immobilisation in Kauf nehmen.

Dies geschieht dadurch, daß man beide Zahnreihen intermaxillär mit Draht (starre Immobilisation) oder Gummizügen (völlig elastische Immobilisation) verschnürt, denn die Aufgabe des Gummizuges besteht nicht nur darin, unter Ausnützung seiner Elastizität ein Bruchstück in eine bestimmte Richtung zu bewegen, sondern auch, nach erreichter Regelstellung, eine erneute Dislokation zu verhindern. Bei fortschreitender Callusbildung kann man die anfangs straffen Verspannungen leichter wählen, wobei die UK-Bewegungen nur mehr eingeschränkt werden. Der Mund kann zur Nahrungsaufnahme und zum Sprechen geöffnet werden (halbe Immobilisation). Diese Forderungen der Immobilisation traten um 1920 stark in den Vordergrund.

Die alten Behandlungsmethoden für Brüche des zahnlosen UK waren neben den Pelotten vor allen Dingen die chirurgischen Methoden wie z.B. Knochendrähte und Nagelextensionen. Diese Behandlungsarten waren schon um 1900 bekannt.

Die bisher besprochenen Behandlungsmethoden für UK-Brüche fanden bis zum 2. Weltkrieg ihre Anwendung, die heute üblichen UK-Frakturbehandlungen werden im folgenden Kapitel abgehandelt.

4. Neuzeitliche Behandlung der UK-Frakturen

a) Der intraorale Verband bzw. der interdentale Verband

aa) Draht- und Drahtkunststoffverband

Grundlage aller Drahtverbände ist auch heute noch der SAUER'sche Notverband. Er wird in Verbindung mit den bekannten orthopädischen Hilfsmitteln wie Vollband, Schraubband und Röhrchen verwendet. Das Röhrchen dient zur Aufnahme des Bogens, an welchen für die intermaxillären Gummizüge Häkchen gelötet sind. Für den Bogen muß man, wenn nötig, federndes Material verwenden; z.B. wenn der Drahtbogen neben seiner Aufgabe als Retentionsverband vorher mit Hilfe seiner Elastizität ein Fragment allmählich in die richtige Lage zu bringen hat. Braucht der Bogen jedoch keine Kräfte auszuüben, so kann er aus weichem Material sein,

das selbstverständlich das Anbiegen an die Zahnreihe erleichtert. Von den beiden üblichen zur Verfügung stehenden Stärken des runden Drahtbogens bevorzugt man heute im allgemeinen den zarten 1,2 mm starken Draht. Ist aber die Beanspruchung z.B. bei Defektfrakturen (Gefahr der Durchbiegung) oder bei Verwendung einer schiefen Ebene oder Gleitschiene groß, dann muß der sog. SCHRÖDER-Bügel mit 2 mm rundem Querschnitt angewandt werden. Eine noch sicherere Lage als die runden Drähte haben solche mit halbrundem Querschnitt, weil sie flächenhaft der Zahnreihe anliegen. Zur Vervollständigung des Haltes ist es dann noch zweckmäßig, nach dem Vorschlag von WASSMUND den Verlauf des Zahnfleischsaumes durch eine bajonettförmige Knickung in der Eckzahngegend zu berücksichtigen. Sowohl der aktivierte als auch der passiv liegende Bogen, der das Zahnfleisch nicht quetschen darf und daher etwa am marginalen Drittel der Zahnkronen anliegen muß, wird an diesen mittels Ligaturen angebunden. Es sind dies Drähte aus Aluminium-Bronze oder rostsicherem Stahl von 0,2 - 0,4 mm Durchmesser. Der Stahldraht ist von besonders hoher Zerreißfestigkeit. Er muß aber ganz weich sein. Einfache Ligaturen werden auf der einen Seite des Zahnes zahnfleischwärts, auf der anderen kauflächenwärts vom Bogen durch die Interdentalräume gezogen und mit mehreren Windungen zusammengebracht. Das Ende wird auf 3 mm beschnitten, angedrückt und unter den Bügel gebogen. Eine solche Ligatur kann unter Umständen eine geringe Drehwirkung auf den Zahn ausüben. Eine zweite, die erste überkreuzende Ligatur hebt diese Wirkung wieder auf. Bei Zahnhalsligaturen, die bei der vertikalen Bewegung eines Fragmentes nötig werden können, wird der Draht zusammengefaltet und die Enden werden durch diese Schlingenöse gezogen. Die entstehende Schleife drückt man mit einem Zahnreinigungsinstrument unter den Zahnhals, zieht die Schlinge zu und verknotet die freien Enden am Bogen. Diese Methoden sind bei geschlossenen Zahnreihen und bei bauchigen Zähnen indiziert. In anderen Fällen ist eine Führung durch Bänder zweckmäßig. Für Prämolaren und

Molaren verwendet man Schraubbänder, die heute im allgemeinen fabrikfertig bezogen werden können. Die orthodontischen, für den dünnen Bügel gut geeigneten Bänder, bestehen aus einem Metallstreifen, an dessen einem Ende sich eine mit einem Gewinde versehene Spindel befindet, die durch einen an dem anderen Ende angebrachten Ring hindurchgeführt wird. Der Verschluß des Bandes erfolgt durch eine Mutter. Auf der der Spindel gegenüberliegenden buccalen Seite ist eine Kanüle zur Aufnahme des Bogens angebracht. Das Anlegen der Schraubbänder geschieht in der Weise, daß man mit dem Maßband den Umfang der Krone feststellt und ein Band gewählt wird, das etwa 2 mm kleiner ist. Die Schraubbänder werden nach Formung mit der Rabenschnabelzange so aufgesetzt, daß die reichlich geöffneten Ringe in ihrer ganzen Breite über die Kronen geschoben werden, wobei durch Einführung von Richtungssonden in die Kanüle darauf zu achten ist, daß diese in ihrer Verlängerung etwa den Eckzahn berührt und das Spindelende nicht absteht. Danach wird die Mutter auf der Spindel mit dem Schraubschlüssel fest angezogen. Das Band ist oft breiter als die Kronenhöhe und wird daher oft über die Kronenfläche hinausragen. Doch darf niemals wie bei Kronen üblich, das Klammerband an den Approximalflächen ausgeschnitten werden, weil dadurch die Festigkeit leidet. Es muß im Ganzen ringsherum gekürzt werden. Kauflächenwärts nur wenig überstehende Teile können mit dem Adaptor über die Kaufläche gekantet und scharf angerieben werden, was den Vorteil hat, daß die Bänder nicht zahnhalswärts sinken können. Während die Anlage der orthodontischen Bänder wegen des zungenwärts gelegenen Sitzes der Schraube eine hinreichende Öffnung des Mundes zur Voraussetzung hat, ist dies nicht notwendig bei den von SCHRÖDER angegebenen Schraubbändern. Hier sind an beiden Enden des Bandstreifens Ringe angebracht, durch welche eine zur Aufnahme des Bogens ausgehöhlte Schraubspindel hindurchgeht. Bandverschluß und Kanüle sind also vereint und liegen buccal, sind also auch

bei Kieferklemme und Weichteilverletzungen gut zugänglich. Müssen zur Kraftübermittlung oder wegen ihrer zum Halt einer Ligatur ungeeigneten anatomischen Form Schneidezähne oder Eckzähne bebändert werden, so sind Vollbänder anzulegen, die jedoch im Gegensatz zu den Schraubbändern einzementiert werden müssen. Das Bandmaterial (Nickelin oder Stahl) wird in verschiedener Breite (4 - 10 mm) und Stärke (0,08 - 0,15 mm) geliefert.

Voraussetzung für die Anlage von Drahtverbänden im UK ist eine gute Bezahnung. Ihr größter Vorteil liegt darin, daß sie freihändig im Mund des Verletzten angelegt werden können. Ihre Herstellung ist also unter den einfachsten Verhältnissen und an jedem Ort möglich. In vielen Situationen besteht überhaupt keine andere Möglichkeit zur Versorgung von UK-Brüchen, wenn auch nur als Notmaßnahme. So ist auch heute noch der Zahnarzt bei den meisten Unfallverletzungen, bei denen UK-Brüche aufgetreten sind, auf die freihändige Frakturversorgung angewiesen. Es ist ein Verdienst von WASSMUND, daß sie zu der heute gültigen Methode ausgebaut wurde. Dieser Methode liegt der Gedanke zugrunde, die UK-Fragmente, nachdem sie durch Reposition einzeln in die richtige Lage gebracht werden, in einen einheitlichen Verband zusammenzufassen. Bei frischen Frakturen gelingt dies durch einzeitige Reposition. Erfolgt dagegen die Reposition allmählich, so muß von vornherein die Anlage des Verbandes so durchdacht und dementsprechend gestaltet sein, daß nach richtiger Einstellung der UK-Bruchstücke nicht eine vollkommen neue Apparatur notwendig wird. Man verwendet zu diesem Zweck sog. geteilte Verbände, deren einzelne Teile sich durch einfache Mittel so miteinander verbinden lassen, daß sie sich in mechanischer Hinsicht wie ein einheitlicher Körper verhalten. Diese Bedingungen sind in besonders vorteilhafter Weise bei den Verbänden nach JANTZEN und SCHLAMPP gegeben. Letzterer verwendet die sog. Profilschiene, eine gewalzte Flachschiene von 2 mm Gesamtbreite, die so ausgeprägt ist, daß eine

obere und untere Verstärkungskante von je 0,6 mm Querschnitt entsteht; während der mittlere Bandstreifen bei einer Breite von 0,8 mm Stärke von 0,3 mm aufweist. Der Gesamtquerschnitt zeigt also ein U-förmiges Profil. Der mittlere Bandstreifen kann mit jeder guten Lochzange, am besten aber mit einer Spezialzange gelocht werden, ohne daß die Schiene sich aufbiegt. Auskehlungen an den Branchen dieser Spezialzange gestatten die Profilschiene zu einem runden Draht von solchem Durchmesser zusammenzuquetschen, daß ihre Enden Aufnahme in Röhrchen oder Hohlschraubenkanülen finden können. Durch die Löcher der Schiene werden die Ligaturen hindurchgeführt, die dann nicht diagonal, sondern senkrecht zur Längsachse des Zahnes und unterhalb seines größten Durchmessers liegen. Dadurch wird der feste Sitz der Schiene gesichert und Zahnkippungen werden vermieden. Das zusammengedrehte Ligaturenende findet zwanglos innerhalb der Profilmulde Platz und trägt so nicht auf und reizt nicht. Die Schiene läßt sich leicht doppeln; auch ist - davon ging man aus - ein zunächst geteilter Schienenverband mit Hilfe einer Verbindungslasche direkt am Patienten in einen durchgehenden, stabilen überzuführen.

Bei der von JANTZEN angegebenen Apparatur sind die Schraubbänder mit einer halbrunden Kanüle versehen, zu deren lichten Weite der 1 x 2 mm starke halbrunde Bogendraht genau paßt. Die Molarenbänder sind höher als die üblichen orthodontischen Bänder, um ein Einbiegen in die Fissuren der Zähne gut zu ermöglichen. Außerdem finden noch sog. Laschenbänder Verwendung, die innerhalb des Zahnbogens z.B. im prämolaren Gebiet als Stützen dienen können. Die Lasche bleibt so lange auf, bis die Anlage des Bogens vollendet ist und wird dann über diesen gefalzt. Während die Befestigung der intermaxillären Gummizüge bei den runden Bögen durch aufgeschobene und mit Weichlot angelöteten fabrikfertigen Knöpfen erfolgt, finden bei der JANTZEN-Schiene die ebenfalls fertigen Häkchen unter Umgehung des Lötens lediglich durch Zusammenkneifen mit der Zange ihren Halt.

Mittels Überschieben von Kanülen ist es weiterhin möglich, aus gedoppeltem, halbrundem Bogendraht eine solche mit rundem Querschnitt zu machen. Dies hat den Vorteil, daß man den Draht an einigen Stellen z.B. zur Überbrückung kleiner zahnloser Abschnitte als runden Draht verwenden und ihn an anderen wieder trennen kann. Geteilte Verbände lassen sich mit Hilfe sog. Zwillingsröhrchen sehr leicht und ebenfalls freihändig zu einem einheitlichen Verband zusammenfassen.

Drahtverbände, die bei der Behandlung von UK-Brüchen innerhalb der Zahnreihe angewendet werden, können meist funktionell gestaltet werden, d.h. ohne Ruhigstellung der Kiefergelenke. Dies ist natürlich immer anzustreben nicht nur wegen der Heilung unter dem günstigen Einfluß der Funktion, sondern auch wegen der besseren Ernährungsmöglichkeit und der damit verbundenen günstigen psychischen Ausgangslage des Kranken. Befindet sich jedoch der Bruch außerhalb der Zahnreihe oder herrscht die Tendenz erneuter Verlagerung, so muß man die Immobilisation in Kauf nehmen.

Bei der Frakturversorgung von UK-Brüchen mit Hilfe von Drahtverbänden können Schäden entstehen, die einmal bedingt sind durch die Art der Anlage, aber auch durch die Art des Materials. Es muß deshalb jede Verbesserung begrüßt werden. Dazu gehört zweifellos der Vorschlag von SCHUCHARDT, den Drahtschienenverband mit selbstpolymerisierendem Kunststoff zu überziehen. Hierdurch ist es möglich, die Ligaturen abseits vom Zahnfleischrand anzulegen. Auch das peinlich genaue Adaptieren des Drahtbogens kommt dann in Wegfall. Das Indikationsgebiet dieser Drahtkunststoffschiene umfaßt mit Ausnahme der Fälle mit ungenügend oder unbezahntem UK alle Bruchsituationen. Es können die meisten UK-Brüche in einem einmaligen Arbeitsgang am Patienten ohne Inanspruchnahme eines Laboratoriums versorgt werden. Das Verfahren ist die Methode der Wahl, bei allen UK-Brüchen, gleichgültig, ob sie im horizontalen oder aufsteigenden Ast lokalisiert sind. Auch die Gelenkfortsatzbrüche können

mit diesem Verband funktionell behandelt werden, wenn auf der kranken Seite eine Bißerhöhung und zusätzlich auf der gesunden Seite eine schiefe Ebene angebracht wird mit dem Ziele, homolateral das geschädigte Gelenk zu entlasten und kontralateral das Abweichen des Fragmentes zur kranken Seite hin zu verhindern. Der SCHUCHARDT'sche Verband (1961) findet auch bei sämtlichen OK-Frakturen Verwendung. In ähnlicher Richtung bewegt sich ein Vorschlag von HOFMANN (1958) mit seiner Hohlbandkunststoffschiene. Bei diesem Verband werden zunächst die Zähne ligiert, wobei die beiden Enden vestibulär zusammengedreht und bis zu einer Länge von 0,5 cm abgeschnitten werden. Das mesiale und das distale Ende des Drahtes wird nach den Seiten aufgebogen, so daß ein Häkchen entsteht. Wichtig ist, daß die Ligaturen inzisal vom tuberculum dentale zu liegen kommen, damit der Zahnfleischrand weder vestibulär noch oral berührt wird. Die Schiene selbst besteht aus einem Metallhohlband, das an den Rändern mit Einschnitten in Form von Fischgräten versehen ist und auf der einen Kante Häkchen zur Aufnahme von intermaxillären Gummizügen trägt. Das Band läßt sich sehr leicht biegen und adaptieren. Es wird mit selbstpolymerisierendem Kunststoff beschickt und der Zahnreihe angedrückt. Die Häkchenligaturen dienen als Retentionen. Die guten Erfahrungen der Tübinger Klinik (FRÖHLICH) können im großen und ganzen von REICHENBACH bestätigt werden.

Einen ganz ähnlichen Vorschlag wie HOFMANN machte zur gleichen Zeit MAREII (1958) in der russischen "Stomatologie"; auch er verwendet eine selbst hergestellte Hohlbandschiene, die mit "Plastmasse" gefüllt wird, wobei Drahtligaturen die Retention abgeben.

ab) <u>Kompakter Verband</u>

Neben den einfachen Drahtschienen und den mit Kunststoff kombinierten Drahtschienen kommen auch heute vielfach die kompakten UK-Frakturverbände zur Anwendung. Diese müssen jedoch auf einem Gipsmodell hergestellt werden und bedürfen deshalb einer umfangreichen Laboratoriumsarbeit. Um ein gültiges Arbeitsmodell zu erhalten, bedient man sich

des schon beschriebenen Verfahrens nach SUERSEN (1891). Es wird also die Reposition zuerst am Gipsmodell ausgeführt. Das Einsetzen des fertigen Schienenverbandes hat die Voraussetzung, daß die Reposition am Verletzten einzeitig ausgeführt werden kann. Verständlich ist, daß das Einsetzen des Schienenverbandes nur dann gelingt, wenn während der einzelnen Phasen des ganzen Arbeitsganges keinerlei Fehler unterlaufen sind. Die größten Schwierigkeiten machen in dieser Beziehung Fragmente, die schwach oder gar unbezahnt sind. Zweckmäßig ist dann die Verwendung des Kieferbruchartikulators nach BORSCHKE, der seinen speziellen Artikulator aus einem gewöhnlichen Okkludator entwickelte. Wenn man sich ein solches reponiertes Gipsmodell hergestellt hat, liegt bei der Betrachtung der Gedanke nahe, statt des außen angebogenen Drahtbogens eine innen anliegende Kunststoffplatte anzulegen, welche von innen her und deshalb ganz besonders gut das gebrochene Gewölbe des UK-Zahnbogens stützt. Aus solchen Erwägungen heraus erscheint es als Vorzug und nicht als Nachteil, daß eine sog. Lingualschiene auch der Schleimhaut aufliegt, damit indirekt am Knochen angreift und an den zahnlosen Stellen sogar den Alveolarfortsatz umgreift. Besonders vorteilhaft ist es, daß man an diese Platte fehlende Zähne durch Kunststoffzähne oder durch Aufbisse aus Basiswerkstoff ersetzen kann (Prothesenschiene bzw. Aufbißprothese). Eine solche Verbindung der eigentlichen Schiene mit einem Zahnersatz wird mit Recht vor allem von der Wiener-Schule befürwortet, weil die Wiederherstellung sämtlicher fehlender Kaueinheiten am besten geeignet ist, die Dislokation einzelner Bruchstücke zu verhindern und die Überbrückung der Frakturstellen mit einer die Schleimhaut des Alveolarfortsatzes berührenden, buccal und lingual umfassenden Stütze eine Gewähr für eine gewisse Ruhigstellung auch zahnloser Fragmente bei Bewegung des UK abgebe. Derartige Schienen bewähren sich auch deshalb, weil ohne Zweifel "die durch die wiederhergestellte Okklusion wiedergewonnene Funktion des Kiefers und der Belastungsreiz auf die Bruchstellen einen günstigen Einfluß

auf die Regeneration und die Callusbildung ausübt" (HOFER). Ihren Halt finden solche Platten, die im wesentlichen das Aussehen eines partiellen Zahnersatzes haben, durch natürliche Retentionsstellen im Alveolarfortsatz des UK und durch Herausarbeiten flügelförmiger, lingualer Fortsätze. Wo es aber nötig ist, wird die Platte entsprechend den Zahnfleischpapillen durchbohrt und mit Draht an den Zähnen angebunden. Von Loch zu Loch ziehenden Einkerbungen nehmen die Ligaturen auf, damit sie nicht störend wirken. Auch bereits vorhandene Prothesen können in vielen Fällen zur Schienung von Brüchen im zahnlosen Mund herangezogen werden. Ist eine umfassende Sanierung angebracht, kann auch das Prinzip der Immediatprothese zur Anwendung kommen (REICHENBACH). In Verfolgung ähnlicher Gedankengänge schient man auch UK-Brüche im gänzlich zahnlosen Mund oft mit solchen Aufbißprothesen. Nach der üblichen Abdruck- und Bißnahme versieht man im Okkludator die Basisplatte mit Wällen und polymerisiert das Ganze. Die Wälle sollen, damit keine Seitwärtsverschiebung eintritt, nicht horizontal, sondern nach außen abfallend gestaltet sein. Stehen im Gegenkiefer noch einige Zähne, so muß die Aufbißschiene deren Einbisse aufweisen. Ein Fütterungsloch im Frontzahngebiet erleichtert die Nahrungsaufnahme. Zur unterstützenden Wirkung kann die Druckkraft einer Kinnkappe mit Erfolg herangezogen werden. Diese wird nach Abdruck aus Kunststoff hergestellt. Von der Kinnkappe ziehen starke, extraorale Gummizüge zu einer Kopfkappe. Da "an einem zahnlosen Kieferteil Schienen nur als Prothesen angefertigt werden können" (PICHLER), liegt nichts näher, als bei teil- oder schwachbezahnten Kiefern die Einfachheit der Drahtschiene und die funktionellen Vorteile der Prothesenschiene durch sinngemäße Vereinigung beider Behelfe der Behandlung von UK-Frakturen nutzbar zu machen. Diese Erkenntnisse verdanken wir vor allem GANZER und BROSCH. Von den sog. Pellotten sieht man in der heutigen Zeit ab. Die Prothesenschienen sind hauptsächlich zur Schienung zahnloser oder zahnarmer Fragmente indiziert, bei denen der Aufbiß zur Retention möglich ist. Weniger

geeignet sind sie, wenn schwach bezahnte Fragmente durch intermaxilläre Gummizüge beeinflußt werden sollen. Dann befestigt man am besten die prothesenähnliche Schiene dadurch unverrückbar an der Zahnreihe, daß man die Platte mit einem zweiten der Zahnreihe außen anliegenden Schienenteil verbindet, der beim Einfügen und Abnehmen wie ein Türflügel durch ein Scharnier aufgeklappt werden kann. Diesen Gedanken griff zum ersten Mal KERSTING (um 1900) mit seiner Scharnierschiene auf. PICHLER (1948) hat sie so verbessert, wie sie heute zur Anwendung kommt. Die Befestigung gegen die Innenschiene geschieht meist mit einer Schraube. Stark kolbig gebaute Zähne können aus einer solchen Scharnierschiene nicht herausgleiten. Bei anatomisch nicht so günstig gestalteten Zähnen muß man sich gewisser Hilfsmittel bedienen. Dazu gehören im Frontzahngebiet Knopfbänder. Man macht aus Bandmaterial ein gut passendes orthodontisches Band und lötet in der Mitte der labialen, unter Umständen auch der lingualen Fläche das Ende eines 2 mm starken Drahtes an, den man nachher auf 2 mm kürzt und zu einem halbkugelförmigen Buckel abrundet. An den Molaren verfährt man ähnlich, nur bringt man statt des Knopfes einen länglichen, sagittal gestellten Raster an. Damit die Schiene keinesfalls gegen den Zahnhals absinken kann, läßt man den Kunststoff an nicht störenden Stellen etwas auf die Kaufläche übergreifen. Knopf- und Rasterbänder werden vor dem Abdrucknehmen aufzementiert bzw. die Schraubbänder eingesetzt. Sie erscheinen dann auf dem reponierten Modell in Gips reproduziert. Auf dem Modell wird zunächst das Gerüst aus 1 - 1,2 mm starkem Stahldraht angelegt. Er trägt gewöhnlich auf der buccalen Seite des letzten Molaren die Scharniere; sie bestehen aus 2 Drahtösen, die nach Art der Glieder einer Kette ineinander greifen. Vorn in der Mitte des Gerüstes sind Hülse und Mutter für die tangential gestellte Verbindungsschraube angebracht. Erlauben es vorhandene Zahnlücken, kann auch eine radiär gestellte Schraube verwendet werden. Um diese Drahteinlage wird die Schiene

in Wachs modelliert und dieses in üblicher Weise durch Kunststoff ersetzt.

WIRTH (1955) hat einen scharnierähnlichen Frakturverband, die Kunststoffdrahtkieferbruchschiene, beschrieben, der sich viel einfacher herstellen läßt. Dieser Verband wird mit fortlaufenden Drahtligaturen befestigt. Da die Ligaturen unter dem Kontaktpunkt der betreffenden Zahngruppe durchgeführt werden, bedarf es keiner Knöpfchenbänder und dergleichen Hilfsmittel mehr. Ferner benötigt man zur Befestigung des lingualen und buccalen Schienenteils keine Scharniere; es genügt ein einfacher Stahldraht, der die beiden Teile am hinteren Ende zusammenhält, so daß das spätere Einbinden im Munde erleichtert wird. Auch braucht man keine Häkchen im buccalen Schienenteil einzupolymerisieren, da die beim Einbinden entstehenden Drahtösen zur Aufnahme der Gummizüge dienen. Auch die oben erwähnte Schraube fällt weg. Das Prinzip der umfassenden Scharnierschiene verfolgt auch SCHÖN, indem er die linguale Kunststoffplatte mit einem einseitig befestigten, labialen Drahtbogen versieht, der auf der anderen Seite frei endet. Auch hier werden Drahtligaturen durch die Platte gezogen und über dem Drahtbogen geknüpft. So gut bei diesen Verbänden - wie bei allen Scharnierschienen - die Fixation der Fragmente ist, so stellen die fortlaufenden Drahtligaturen sowie die flächenhafte Berührung des Zahnfleisches zweifellos Nachteile dar. In dieser Beziehung muß ein von NEUNER (1957) entwickelter Frakturverband bei gleichen Vorteilen günstiger beurteilt werden. Er besteht aus einer Lingual- bzw. Palatinalschiene aus Kunststoff mit einem verschraubbaren buccalen Drahtbügel, der mit selbstpolymerisierendem Kunststoff unterfüttert wird. Durch das körperliche Anliegen des Bügels an der Vorderseite der Zähne unter Ausnützung der untersichgehenden Partien im Interdental- und Buccalflächenbereich der Zähne, wird die Schiene fest an ihrem Platz gehalten. Da der Bügel selbst aus einem durchgehenden 0,9 - 1 mm starken federharten Stahl-

draht besteht und die Kunststoffverkleidung nur der Oberflächenanpassung und der Retention am Zahnsystem dient, kann derselbe folglich sehr zart gehalten werden, so daß der vestibuläre Gingivarand bei richtiger Anordnung nicht berührt wird. Die Innenflächengestaltung des Bügels ist besonders wichtig, da ja die untersichgehenden Partien interdental ausgenützt werden müssen. Meist genügt es, wenn der Techniker bei der Herstellung der Schiene die Interdentalräume am Gipsmodell etwas radiert, damit sich an der Innenseite des Bügels entsprechende Kunststoffzacken ausbilden können. Bei erforderlicher Immobilisation werden am Bügel pfeilartig gebogene Drahtschlingen angebracht, die in die Interdentalräume eingreifen. Zur Verhinderung des Hochsteigens des lingualen Schienenanteils gehen vom Bügel entsprechende Abstützdorne ab. Es werden also zum Unterschied zu den verschiedenen älteren kompakten Schienenverbänden keinerlei zusätzliche Retentions- und Verankerungsbehelfe, wie Knopfbänder, Schraubenbänder, Drahtligaturen usw. verwendet. Wie bei den vorher erwähnten kompakten Kunststoffschienen besteht auch bei dieser die Möglichkeit der Durchführung des Zahnersatzes an der Schiene.

In Anlehnung an in Amerika und Italien angewandte Kieferbruchschienen beschreibt SCHRUDDE (1953) eine sehr einfache Kunststoffschiene. Dabei handelt es sich um eine die Zähne körperlich umfassende Schiene aus selbstpolymerisierendem Kunststoff. Auch sie kann zum Zwecke der Reposition geteilt eingefügt und dann zur Fixation des UK-Bruches gleich im Munde durch Palavit bzw. Paladur miteinander verbunden werden. Befestigt wird der Verband ebenfalls mit diesem Material. Der Autor billigt dieser Schiene mit Ausnahme von veralterten Frakturen und solchen bei Kindern eine umfassende Indikation bei allen UK-Brüchen bzw. OK-Brüchen zu.

b) Der extraorale Verband

Als Hilfsmittel der intraoralen Drahtverbände finden in der neuzeitlichen UK-Bruchbehandlung auch verbesserte extraorale Verbände Verwendung. Sie sollen den frakturierten UK zusätzlich unterstützen. Der Fixpunkt am Schädel wird dabei durch kappenartige Kopfverbände geschaffen, deren zuverlässiger Sitz vor allem von der sicheren Umfassung der protuberantia occipilatis abhängt. Die modernen französischen Schulen (DARCISSAC) verwenden den Kopf in weitem Umfang bedeckende Gipskappen, die frontal geöffnet sind und nach der Art eines Mieders über eingearbeitete Haken verschnürt werden können. Zur Verstärkung ist die Außenfläche mit Leinenstreifen überklebt und seitlich mit einem Drahtbogen verstärkt, während sie des besseren Aussehens wegen zum Schluß noch mit Firnis überzogen wird. Die Innenfläche kann an besonders empfindlichen Stellen mit Gummi- oder Handschuhleder ausgelegt werden. So gefertigte Kopfkappen sind gut abnehmbar, weisen einen vorzüglichen Sitz auf, sind aber für den Patienten infolge stark auftretender Wärme lästig. In Deutschland bevorzugt man deshalb das Tragen eines aus Cellonagipsbinden hergestellten, gefensterten Kopfstützverband (HOFRATH), dessen Sitz bei richtiger Anlage ebenfalls nichts zu wünschen übrig läßt. Mensurkappen und Chirurgenkäppchen sind wegen ihrer leichten Verschieblichkeit abzulehnen. - An derartige Stützverbände werden Haltevorrichtungen in Form von Haken und Knöpfen befestigt. Auch nach abwärts ziehende Streben, aus starkem Drahtmaterial gebogen, werden zuweilen eingearbeitet, die dann von der Kinnkappe ausgehende Gummizüge aufzunehmen haben.

c) Die chirurgische Behandlung

Neben der kieferorthopädischen UK-Frakturbehandlung hat die operative Behandlung im letzten Jahrzehnt große Bedeutung erlangt. Erfahrungen und umfangreiches Krankengut des modernen Zahnarztes werden dazu beitragen, die beiden Verfahren sinnvoll gegeneinander abzugrenzen. Bei den meisten operativen UK-Frakturbehandlungen verwendet man intraorale

Schienenverbände als Zusatz. Wir unterscheiden in der operativen Behandlung folgende Methoden nach KRÜGER:

1. Knochendrahtnaht,
2. Drahtumschlingung (circumferential wiring),
3. Drahtumschlingung mit Aufhängung am Jochbogen und an der apertura piriformis (zygomaticomaxilläre Aufhängung des UK),
4. Kiefernagelung (Pin-Fixation).

Zu 1.:

Die Drahtnaht der Knochenstümpfe nach operativer Freilegung der Bruchenden (WHEELOCK, THOMA, ROWE und KILLEY, REICHENBACH, KAZANJIAN und CONVERSE u.a.) ist indiziert bei dislozierten Frakturen außerhalb der Zahnreihe im Bereich des Kieferwinkels und des aufsteigenden Astes sowie im zahnlosen horizontalen UK-Ast. Von einem extraoralen submandibulären Schnitt aus wird die Bruchstelle am UK-Rand freigelegt. Die Knochenstümpfe werden durch ein bis zwei Drahtligaturen, die durch Bohrlöcher gezogen werden, gegeneinander fixiert. Zur Ruhigstellung der Fraktur sind zusätzlich intraorale Schienenverbände nötig, worauf REICHENBACH und THOMA besonders hinweisen. Bei der Versorgung von Brüchen außerhalb der Zahnreihe geht man so vor, daß zunächst intraorale Schienenverbände angelegt werden und dann der UK durch intermaxilläre Drahtligaturen starr immobilisiert wird. Zeigt das gelenknahe Fragment, das durch den Schienenverband nicht erfaßt wird, bei der anschließenden Röntgenkontrolle eine Dislokation, so ist die Indikation zur Drahtnaht gegeben. Bei Frakturen, die nicht disloziert sind, verzichtet man in Übereinstimmung mit REICHENBACH, THOMA sowie ROWE und KILLEY auf eine Fixierung der gelenknahen Fragmente durch eine Drahtnaht. Anstelle von Drahtnähten verwendet THOMA Metallplatten und Schrauben. - Umstritten ist die operative Behandlung der Gelenkfortsatzfrakturen. Besonders im anglo-amerikanischen Schrifttum wird eine operative Freilegung und Fixierung

des Gelenkkopfes durch eine Drahtnaht propagiert (THOMA, ROWE und KILLEY). Während man in Deutschland auch heute noch die konservative Behandlung vorzieht (REICHENBACH, STEINHARDT u.a.).

Zu 2.:

Die Drahtumschlingung des UK zur Fixierung einer Schienenprothese wurde nach GILMER (1901) zuerst von BLACK angegeben. Sie hat heute als Schienungsmethode bei zahnlosem oder kindlichem UK eine weite Verbreitung gefunden (GORDON, THOMA, CONVERSE, HOUPERT, BJÖRN u.a.). KRÜGER benützt die Drahtumschlingung als alleinige Maßnahme nur bei einigen günstig gelagerten, nicht dislozierten Frakturen im zahnarmen (nicht zahnlosen) UK in Verbindung mit einer gut sitzenden partiellen Prothese oder Verbandplatte, die mit Klammern am Restgebiß abgestützt ist. Er begnügt sich auch nicht mit 2 Drahtumschlingungen, sondern er bindet die Prothese stets mit 4 Drähten ein, die beiderseits in der Eckzahngegend und im Bereich des 1. oder 2. Molaren angelegt werden. Dazu wird eine leere Reverdinnadel von extraoral zum UK-Rand und weiter unter Knochenkontakt lingual durch die Mundbodenschleimhaut geführt. Dann wird ein Drahtende gefaßt, die Nadel bis zum UK-Rand zurückgezogen und auf der vestibulären Seite unter Knochenkontakt wieder in die Mundhöhle zurückgebracht. Die leere Reverdinnadel wird anschließend extraoral wieder herausgezogen. Nachdem alle 4 Drähte angelegt sind, wird die vorher mit Guttapercha unterfütterte Prothese eingesetzt und durch Zusammendrehen der lingualen und vestibulären Drahtenden eingebunden. Bei bezahntem OK kann die so fixierte UK-Prothese an den OK-Zähnen durch intermaxilläre Drähte oder Gummizüge ruhiggestellt werden. Bei zahnlosem OK benötigt man die OK-Prothese des Patienten oder eine Verbandplatte, gegen die der UK durch Kopfkappe und Kinnkappe gedrückt wird. Dislozierte Fragmente erfordern eine zusätzliche Drahtnaht. Brüche des zahnlosen UK können durch die Drahtumschlingung allein nicht mit Sicherheit erfolgreich behandelt werden.

Hier wird, falls im OK keine Zähne vorhanden sind, an denen eine Immobilisation möglich ist, die zygomaticomaxilläre Aufhängung des UK notwendig, wie sie später besprochen wird. Eine weitere Indikation für die alleinige Drahtumschlingung sieht KRÜGER bei einer Reihe von Frakturen des kindlichen UK als gegeben an. Er benützt hier zur Ruhigstellung eine Kunststoffplatte mit Prothesensätteln im Bereich der zahnlosen Abschnitte, die sich mit einer fortlaufenden labiobuccalen Klammer auf das Milchzahngebiß abstützt. Diese Schienenprothese wird nach einem Abdruck hergestellt. Sie wird ebenfalls mit 4 Drahtligaturen eingebunden und verbleibt 4 - 6 Wochen insitu.

Zu 3.:

Die zygomaticomaxilläre Aufhängung des UK. ROWE und KILLEY (1955) haben für die Versorgung des frakturierten, zahnlosen UK bei gleichzeitig zahnlosem OK GUNNING-Schienen empfohlen, von denen die UK-Schienen mit 2 Drahtumschlingungen, die OK-Schiene mit 2 peralveolären Drähten eingebunden wird. THOMA hat eine Methode beschrieben, die er als "nasomandibular-wiring" bezeichnet. Der frakturierte UK wird dabei mit 2 Drähten, die durch Bohrlöcher an der apertura piriformis gezogen werden, aufgehängt. KRÜGER hat diese Idee aufgegriffen und benützt sie in Verbindung mit der Drahtumschlingung zur Versorgung von Frakturen des zahnlosen UK. Eine weitere Indikation ist gegeben bei Brüchen des kindlichen UK, wenn die Drahtumschlingung allein zur Fixierung nicht ausreicht. Wie bei der alleinigen Drahtumschlingung legt KRÜGER auch hier um den UK 4 Drähte, von denen die beiden mesialen an der apertura piriformis, die beiden distalen am Jochbogen aufgehängt werden. Die UK-Prothese wird mit Guttapercha unterfüttert und mit 4 Drahtumschlingungen eingebunden. Dabei muß darauf geachtet werden, daß die Drahtenden lang genug sind, damit sie auch für die Aufhängung benutzt werden können. Nach Fixierung der UK-Prothese wird eine leere Reverdinnadel oberhalb des Jochbogens so weit wie möglich nach vorne eingestochen und

medial vom Jochbogen vorgeschoben, bis sie hinter der crista zygomatico - alveolaris die Mundschleimhaut durchsticht. Dann wird das längere Ende der distalen Drahtumschlingung gefaßt und die Nadel bis zum oberen Rand des Jochbogens zurückgezogen, von wo aus man sie unter Knochenkontakt lateral des Jochbogens vorbeiführt und etwa an der gleichen Stelle die Mundschleimhaut wieder durchstößt. Das um den Jochbogen herumgeführte Drahtende wird mit einer Klemme gefaßt und mit dem 2. Drahtende locker zusammengedreht. Nachdem auch auf der anderen Seite der Jochbogen umschlungen ist, erfolgt die Aufhängung der beiden mesialen Drähte an der apertura piriformis. Dazu wird von einem horxizontalen Schnitt in der Umschlagfalte der untere knöcherne Rand der apertura piriformis dargestellt und die Nasenschleimhaut etwas abgeschoben. Dann werden an jeder Seite des knöchernen Randes der Apertur Bohrlöcher angelegt, durch die je 1 Drahtende der mesialen UK-Drähte gezogen wird. Diese Drahtenden werden ebenfalls mit den dazugehörigen Drahtenden locker zusammengedreht. Anschließend werden die Schleimhautränder vernäht. Dann wird die OK-Prothese des Patienten, die ebenfalls mit Guttapercha unterfüttert wurde, eingesetzt. Anschließend wird der UK mit kräftigem Druck gegen den OK gedrückt, so daß die Prothesen in Okklusion kommen und in dieser Stellung durch festes Zusammendrehen aller 4 Drähte starr immobilisiert werden. Bei dislozierten oder doppelten Frakturen des horizontalen UK-Astes bzw. aufsteigenden Astes legt man zusätzlich Knochendrahtnähte an. Die starre Immobilisierung beläßt man ca. 5 Wochen. Dann werden die Drähte bis auf die Drahtumschlingung des UK entfernt. Die UK-Prothese mit den 4 Drahtumschlingungen läßt man noch 1 - 2 Wochen länger tragen. Von besonderer Bedeutung ist eine sorgfältige Mundpflege, damit es nicht an den Stellen, an denen die Drähte die Schleimhautdecke durchstoßen, zu Infektionen kommt. Unterstützend gibt man in den ersten Wochen nach der Operation ein Breitbandantibiotikum. Die Drahtumschlingung des UK mit Aufhängung am Jochbogen und an der apertura piri-

formis ist weiterhin indiziert bei Brüchen des Kieferwinkels des aufsteigenden Astes und des Gelenkfortsatzes bei Kindern mit einem Milch- oder Wechselgebiß, das die Anbringung intraoraler Verbände nicht gestattet.

Zu 4.:

Die Kiefernagelung. Die chirurgische, extraorale Schienung wurde erstmals 1934 von GINESTET beschrieben. CONVERSE und WAKNITZ empfahlen 1942 die ursprünglich zur Schienung langer Röhrenknochen entwickelte "ROGER-ANDERSON-Apparatur" für die Schienung von Frakturen des UK. Bei dieser Methode werden auf beiden Seiten der Frakturstelle Nägel oder Schrauben in den UK-Körper eingetrieben, deren über das Hauptniveau herausragende Enden durch ein Schraubengestänge oder durch einen Kunststoffbügel miteinander verbunden werden, wodurch ein extraoral stabilisierender Verband entsteht, der es dem Patienten ermöglicht, den UK frei zu bewegen (THOMA, ROWE und KILLEY, KAZANJIAN und CONVERSE, REICHENBACH, SCHÜLE u.a.) Bezüglich der Indikation der extraoralen Schraubenbolzung sind sich die soeben genannten Autoren einig, daß sie bei einfachen und mehrfachen Frakturen des zahnlosen UK, bei Zertrümmerungsfrakturen im schlecht bezahnten UK, bei bestimmten Formen der Kieferwinkelfrakturen und beim Fehlen einer konservativ-orthopädischen Versorgungsmöglichkeit gute Dienste leisten kann, immer jedoch mit dem Hinweis, daß es sich um Ausnahmefälle handeln müsse und zum Teil unter der Voraussetzung, daß der Versuch, mit konservativ-orthopädischen Mitteln zum Erfolg zu kommen, mißlungen ist. RHEINWALD wendet sie immer dann an, wenn bei bestehender Dislokationstendenz der Fragmente eine herkömmliche Schienungsmethode die Fixierung der Fragmente in allen drei Ebenen des Raumes nicht gewährleistet, oder wenn die Rücksicht auf den Allgemeinzustand des Verletzten eine vollständige Immobilisation verbietet . - Es hat sich herausgestellt, daß die extraorale Schraubenbolzung nie der einzige Behelf sein sollte. Es muß immer zu-

sätzlich eine Entlastungsschiene im Mund eingesetzt werden, da in den meisten Fällen erst die schlechte Bezahnung die Indikation zur Schraubenbolzung gewesen ist, und der Vorteil der erhaltenen Funktion sonst zu einer nachteiligen Überbelastung führen könnte. Zur Entlastung eignen sich Aufbißschienen oder gut sitzende Prothesen.

Operationstechnik nach RHEINWALD.
Die Pin-Fixation kann im allgemeinen unter Leitungs- und Lokalanästhesie durchgeführt werden. In besonders chwierigen Fällen führt man den Eingriff auch in Intubationsnarkose durch. Nach Desinfektion der Haut werden UK-Konturen und Bruchstellen mit Methylenblau sorgfältig aufgezeichnet und die nicht desinfizierten Gebiete abgedeckt. Mit der einen Hand wird der UK-Rand abgetastet, mit der anderen wird der Trokar gefaßt und durch die Haut auf den Kieferkörper gestoßen. Wenn die Trokarspitze sicher auf der richtigen Stelle des Knochens sitzt, wird die Trokarhülse nachgeschoben, bis sie ebenfalls fest aufsitzt. Nun kann der Trokar entfernt werden. Unter dem Schutz der Trokarhülse wird mit dem Handstück und überlangem Spiralbohrer ein Knochenloch vorgebohrt. Es ist dabei Vorsicht zu üben wegen der Bildung von Reibungshitze. Ebenfalls durch die Trokarhülse wird mit dem Klemmfutterhalter der Stahlstift in den Knochen geschraubt. Ein zweiter, gegebenenfalls auch dritter Stahlstift wird in gleicher Weise in jedem Fragment verankert. Sie sollen so lokalisiert sein, daß sie unter Schonung des canalis mand. und der Zahnwurzeln mindestens 3 mm von der UK-Basis und 10 mm von der Frakturstelle entfernt sind. Eine Verletzung der arteria facialis kann vermieden werden, wenn man durch Palpation ihren genauen Verlauf festlegt. Wenn die Schrauben con- oder divergierend in den Knochen eingeschraubt werden, ist sogar ein größerer Verankerungseffekt zu erwarten. Besteht eine Bruchspaltosteomyelitis, so muß der Entzündungsbereich unbedingt umgangen werden. In solchen Fällen können bei einem Abstand von 3 - 4 cm von dem röntgenologisch

nachgewiesenen Entzündungsbereich mit langen Verbindungsstäbchen mühelos 7 - 10 cm überbrückt werden. Auf die Stahlstifte werden Einzelklemmschrauben aufgesteckt und die in einem Fragment befindlichen Stahlstifte durch kurze Verbindungsstäbchen verblockt. Auf diese Verbindungsstäbe werden Doppelklemmschrauben aufgeschoben. Die zweite Bohrung der Doppelklemmschrauben dient zur Aufnahme eines langen Verbindungsstabes, der die Frakturstelle überbrückt. Die Reposition erfolgt manuell, gegebenenfalls intra- und extraoral. Die Doppelklemmschrauben sind so konstruiert, daß sie jeden Freiheitsgrad besitzen und die Fragmente in jeder gewünschten Richtung bewegt werden können. Die Fixierung des Verbindungsstabes durch Anziehen der Doppelklemmschrauben erfolgt durch Assistenz, während die Fragmente durch den Operateur in reponierter Stellung gehalten werden. Bei sorgfältiger Verschraubung ist eine nachträgliche unbeabsichtigte Verschiebung der Frakturenden nicht möglich, wie SCHÜLE an Modellversuchen nachgewiesen hat. Nicht immer gelingt die Reposition beim ersten Versuch. Es besteht aber, solange die UK-Fragmente noch gut beweglich sind, die Möglichkeit, nach Lockerung der Klemmschrauben Korrekturen an der Stellung der Fragmente vorzunehmen. Diese leichte Korrekturmöglichkeit macht dieses Verfahren der von MATHIS angegebenen Verblockung der Stahlstifte durch schnell härtenden Kunststoff überlegen. Solche Korrekturen werden in Intubationsnarkose am curarisierten Patienten durchgeführt, wenn beispielsweise der aufsteigende UK-Ast stark nach oben gezogen ist und die Muskelspannung anders nicht zu überwinden ist. Sollte auch dann noch keine zufriedenstellende Stellung erreicht worden sein, müssen die Fragmente chirurgisch eingerichtet werden. Die Ursache können eingeklemmte Weichteile oder narbige Verwachsungen sein. Eine allmähliche Reposition ist über die Schraubenbolzung nicht möglich. Die Schienungsdauer liegt zwischen 4 - 6 Wochen. Da es sich immer um ungünstige UK-Frakturen handelt, liegt sie etwas höher als bei einfachen Frakturen. Sollten nach 6 Wochen die

Fragmente noch federnd beweglich sein, ist dennoch die Entfernung der Stahlschrauben zu empfehlen, da sich bei längerer Verweildauer diese ohnehin allmählich lockern. Bei gut sitzenden Aufbißschienen bzw. Prothesen ist unter der Funktion bald eine feste konsolidierung der UK-Fragmente die Regel.

d) Die Zusatzbehandlung mit Antibiotika

Unerläßlich in der modernen UK-Frakturbehandlung ist die Anwendung von Antibiotika zur Vermeidung bakterieller Komplikationen. Indiziert sind die Antibiotika, wenn es zu einer Kommunikation des Kieferbruches mit der Mundhöhle oder nach außen gekommen ist, so daß der Bruchspalt der Infektion unterliegt, es sich also um einen komplizierten Bruch handelt. Dies braucht an sich auch ohne Antibiotika noch nicht zu klinischen Erscheinungen zu führen, wenn die Abwehrkräfte des Patienten gut sind und Kieferbruch und Weichteilverletzungen sofort versorgt werden. Dennoch muß man bedenken, daß traumatisch beschädigtes Gewebe eine nur geringe Heilungstendenz aufweist, und daß die genannten Bedingungen für einen komplikationslosen Heilungsverlauf ohne Verschulden des behandelnden Arztes nicht immer gegeben sind. Die Gefahr einer Bruchspaltinfektion klinischen Ausmaßes (Bruchspaltostitis, Bruchspaltabszeß, Bruchspaltosteomyelitis) war daher vor Anwendungsmöglichkeit der Antibiotika nahezu die Regel. Das hat sich grundlegend geändert. Nach HAUSER ist seit Einführung der antibiotischen Therapie bei zahnärztlichen und kieferorthopädischen Eingriffen die bakterielle Komplikation selten geworden. Die Verhinderung einer Bruchspaltinfektion durch sofortige Anwendung von Antibiotika ist für die Kieferbruchbehandlung selbst von entscheidender Bedeutung. Selbstverständlich wird und muß man schon des Patienten wegen immer bemüht sein, einen Kieferbruch baldigst zu versorgen. Diesem Bestreben stehen nicht selten Hindernisse entgegen. So können eine schwere Gehirnerschütterung oder wichtige sonstige Verletzungen wie Splitterbrüche und dergl. mehr die Versorgung eines gleichzeitig bestehenden UK-Bruches vor-

erst unmöglich machen. Hier gestattet uns heute die Anwendung von Antibiotika durch Verhinderung der sonst sicher zu erwartenden Bruchspaltinfektion unsere Maßnahmen bis zur geeigneteren Zeit zurückzustellen. Damit aber ist weiterhin auch der Wert einer sog. "provisorischen Schienung" merklich geschwunden. Man kann unter Antibiotikaschutz ruhig etliche Tage warten und dann sofort die definitive Kieferbruchbehandlung durchführen. Zu diesem Zeitpunkt sind auch zwangsläufig bestehende Weichteilschwellungen schon in Rückbildung begriffen, was uns und dem Patienten bei der Versorgung des Kieferbruches nur von Vorteil sein kann.
Die Antibiotika stören bei richtiger Anwendung eine sich anbahnende Infektion des Bruchspaltes. Daraus ergibt sich, daß auch ein Zahn im Bruchspalt, der stets gleichfalls als Infektionsgefahr des Bruchspaltes anzusehen ist, aus diesem Grund heute nicht mehr entfernt zu werden braucht. Die Erhaltung des Zahnes im Bruchspalt aber bedeutet mehr als nur die Erhaltung des Zahnes für die Kaufunktion. Sie ist für die richtige Fixierung der reponierten UK-Bruchstücke oftmals von wesentlicher Bedeutung.

Kommt der Zahn im Bruchspalt zu Verlust, so wird die entstandene Lücke nicht selten Ursache für eine Verschiebung der Fragmente sein. Entsprechend starke Apparaturen, die auch länger an Ort und Stelle belassen werden müssen, sind dann notwendig, was natürlich ein großer Nachteil ist. Selbstverständlich wird der im Bruchspalt belassene und devital gewordene Zahn möglichst bald trepaniert. Damit aber gibt es hinsichtlich der Erhaltung des Zahnes im Bruchspalt keinen Grund mehr, hier heute noch einen Unterschied zu machen je nach dem, ob der Zahn vital geblieben, devital geworden oder bereits devital gewesen ist. In einem Fall konnte man beobachten, daß eine Fraktur, allerdings ohne Dislokation, durch den Bereich der stark beherdeten Wurzeln des unteren ersten Molaren verlief. Aus äußeren Gründen unterblieb die Entfernung des Zahnes, obwohl sie vorgesehen war. Der Bruch heilte trotzdem unter Antibiotikaschutz komplikationslos ab.

Ein weiterer, bislang unumstößlicher Grundsatz in der UK-Bruchbehandlung ist ebenfalls durch die Anwendung von Antibiotika gegenstandslos geworden, nämlich der Grundsatz, daß die Knochendrahtnaht bei Kieferbrüchen, die mit der Mundhöhle in Verbindung stehen, unmöglich ist. Die Anwendung der Knochendrahtnaht als Hilfsmittel zur Fixierung der reponierten Kieferfragmente auch bei eröffneter Mundhöhle ist heute ein wertvoller Bestandteil in der UK-Bruchbehandlung in jenen allerdings seltenen Fällen geworden, in denen die üblichen Maßnahmen nicht ausreichend oder zweckmäßig sind (REICHENBACH 1957).

Abschließend sei noch darauf hingewiesen, daß es auch Kontraindikationen für die Anwendung der Antibiotika in der UK-Bruchbehandlung gibt. Dieselben sind nicht notwendig, wenn keine Kommunikation zwischen Bruchspalt und Außenwelt besteht und eine Infektionsmöglichkeit des Bruchspaltes auch über das Zahnsystem (Zahn im Bruchspalt) nicht gegeben ist. Ferner muß noch beachtet werden, daß eine zu massive Antibiotikagabe bei Frakturen die Osteosynthese beeinträchtigt insofern, daß die Callusbildung verzögert wird, wie HAMMER und SCHLEGEL im Tierversuch nachgewiesen haben.

VII. Kasuistik

1. Herr Kurt Weber, 43 Jahre alt, verunglückte bei einem Verkehrsunfall am 27.5.1961. Er war für einige Stunden bewußtlos und wurde vom Unfallort sofort in die Klinik gebracht.

   Der Lokalbefund ergab folgendes Zahnschema:

   xxxxx xe xxexxxxx
   87654321 12345678
   87654321 12345678
    xx   xxx

   Es besteht eine Irritation im Bereich des 2. Trigeminusastes, ein Haematom im Bereich der linken Wange und eine Einschränkung der Mundöffnung.

   Das Röntgenbild zeigt einen UK-Querbruch mit Verlagerung des Fragments im Kieferwinkel links und eine Jochbogenimpression im unteren Bereich (s. Abb.1).

   Nach der stationären Aufnahme am 27.5.1961 wird am 29.5. mit der klinischen Behandlung begonnen. Da /8 im Bruchspalt liegt, muß er chirurgisch entfernt werden. Um der Gefahr einer Bruchspaltostitis vorzubeugen, werden einige ml Supracillin gegeben. Am 31.5. operative extraorale Schienung (ROGER-ANDERSON-App.). Wie Abb. 2 zeigt, ist die Dislokation beseitigt. Nach Eintreten der Konsolidierung des Bruches und nach genügender Ruhigstellung wird am 12.6. die extraorale Schienung entfernt und durch eine Prothesenschiene ersetzt. Unter Penicillinschutz störungsfreie Heilung. Am 28.6.1961 Entlassung aus der Klinik. Ambulante Kontrolle für einige Zeit.

Abb. 1: Weber, K.
Querbruch im linken UK-Winkel mit starker Verlagerung des Fragments.

Abb. 2: Weber, K.
Einrichtung der verlagerten UK-Fragmente mittels der extraoralen Pin-Fixation.

2. Frau Edenhofer A., 62 Jahre alt, kommt am 21.4.1966 mit einer Überweisung zur operativen Entfernung von 5/5 in die Klinik. Das Röntgenbild zeigt neben der Vollretinierung im Bereich der Apicis von 5/5 starke Hyperzementosen. Der horizontale UK-Knochen ist beidseitig stark abgebaut.

   Am 26.4. wird unter ITN 5/5 operativ entfernt. Im linken UK ist der verlagerte, ehemalige Zahn knöchern umgewandelt und zu einem Odontom geworden. Es muß deshalb eine partielle UK-Resektion durchgeführt werden. Die Behandlung erfolgt durch ein Circumferential wiring des linken UK-Knochens (s. Abb. 3). Unter Penicillinschutz glatte Heilung. Am 16.5.1966 Entlassung. Ambulante Kontrolle ist erforderlich. Am 14.7.1966 zeigt die Kontrollaufnahme eine straffe und belastungsfähige Pseudarthrose im linken UK (s. Abb. 4).

3. Herr Schieferer H., 68 Jahre alt, erleidet am 6.12.1966 einen Autounfall. Durch Überweisung sofort in klinische Behandlung. Der Lokalbefund im zahnlosen Mund zeigt Schnittwunden im Bereich des linken UK, enorale Verletzungen der Schleimhaut und starke Einschränkung der Kieferbewegung. Das Röntgenbild läßt im Bereich von /3 eine Splitterungsfraktur mit Verlagerung der einzelnen Fragmente erkennen.

   Die operative Behandlung erfolgt am 9.12.1966. Unter ITN werden die verlagerten Frakturstücke des komplizierten UK-Bruches eingerichtet und mit Chromcatgut-Nähten geschient (s. Abb. 5). Anschließend Schleimhaut-Nähte. Zur unterstützenden Behandlung trägt der Patient Prothesenschienen. Unter Penicillinschutz relativ guter Heilungsverlauf. Patient wird am 16.1.1967 aus der stationären Behandlung entlassen. Am 17.4.1967 erfolgt die

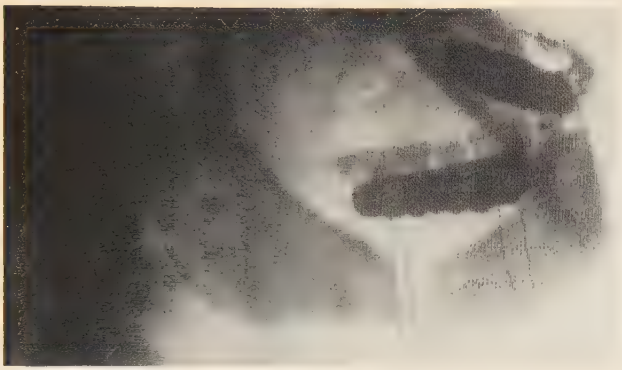

Abb. 3: Edenhofer, A.
Kontinuitätsunterbrechung des linken, horizontalen UK-Astes mit bereits angelegter Circumferential wiring.

Abb. 4: Edenhofer, A.
Kontrollaufnahme nach 10 Wochen mit Bildung einer straffen Pseudarthrose.

[illegible]

[illegible]

[illegible]





Abb. 7: Herzog, H.
Mit Drahtverband eingerichtete Querfraktur des linken UK-Winkels.



Abb. 8: Herzog, H.
Kontrollaufnahme nach 6-wöchiger Behandlung mit dem Drahtschienenverband.

VIII. Diskussion

In der vorliegenden Arbeit unterscheiden wir Drahtverbände, Drahtkunststoffverbände und kompakte Verbände. Die Drahtverbände nach SAUER, HAMMOND, WASSMUND und SCHRÖDER sind aus parodontal-prophylaktischen Gründen abzulehnen, was MEYER, MORGENROTH und KLUZCKA auf Grund histologischer Untersuchungsergebnisse nachgewiesen haben. Es erleiden durch die Drahtverbände bzw. Drahtligaturen der Zahnfleischrand und das innere Saumepithel irreparable Schädigungen. Beim Abreißen des inneren Saumepithels entsteht eine pathologische Zahnfleischtasche, die den Beginn der Parodontose bedeutet. Weiter muß betont werden, daß beim Anlegen des Drahtverbandes starke Verletzungen des Zahnfleischsaumes auftreten können, wobei es oft noch zur Unterbrechung des Stoffwechsels kommt, was einen Zahnfleischkatarrh begünstigt und als Folge die ulzeröse Gingivitis. Daneben tritt bei langer Liegedauer des Drahtverbandes durch Reibung auch eine Schädigung des Zahnschmelzes auf. Mit den erwähnten Nachteilen ist die Profildrahtschiene nach SCHLAMPP bzw. JANTZEN zu bewerten. Bei fachgemäßer Anwendung und kurzer Liegedauer treten meistens keine Schäden auf.

Als eine Verbesserung kann der SCHUCHARDT'sche Verband bezeichnet werden, der die Nachteile der vorgenannten Schienungen aufwiegt, was bei vielen behandelten Fällen beweisbar ist. Dadurch, daß die Drahtschiene bei diesem Verband, ähnlich dem von HOFMANN und MAREII, mit selbstpolymerisierenden Kunststoff überzogen wird, ist es möglich, die Drahtligaturen abseits vom Zahnfleischrand anzulegen. Zahnfleischschädigungen treten bei diesem Verband deshalb nur sehr selten auf. Sein Nachteil jedoch ist, daß die Schienen etwas plump sind und bei tiefem Biß Platzschwierigkeiten entstehen. Voraus-

setzung für alle genannten Verbände ist ein relativ gut bezahntes Gebiß. Ein Positivum haben alle, nämlich die funktionelle Gestaltung, d.h. keine Ruhigstellung des Kiefergelenkes. Die funktionelle Gestaltung bringt Vorteile in der Heilung des frakturierten UK und in der Ernährung. Dies hat positive psychische Reaktion zur Folge.

Die kompakten Verbände von PICHLER-TRAUNER, WIRTH und SCHÖN sind ausgezeichnet stabilisierend. Ihr Vorteil liegt darin, daß sie den frakturierten UK von lingual und labial bzw. buccal stützen. Sie umfassen ihn flächenhaft wie eine Prothese; daher auch der Name "Prothesenschienen". Die Fixation der Fragmente ist sehr gut. Fehlende Zähne können im Gegensatz zu den Drahtverbänden ersetzt werden. Die Wiederherstellung sämtlicher Kaueinheiten ist am besten dazu geeignet, die Dislokation einzelner Bruchstücke zu verhindern. Ein weiterer Vorteil ist die Überbrückung der UK-Frakturstellen mit dieser Schiene. Es wird eine gewisse Ruhigstellung der zahnlosen Fragmente bei der Bewegung erreicht. Durch die wiederhergestellte Okklusion wird die Funktion wiedergewonnen. Der auf die Bruchstellen übertragene Belastungsreiz übt einen günstigen Einfluß auf die Stimulation der Callusbildung aus. REICHENBACH sieht bei dieser Schienungsart in der fortlaufenden Drahtligatur und in der flächenhaften Berührung des Zahnfleisches einen Nachteil. Diesen wiegt der von NEUNER entwickelte Verband auf, denn hier wird der Halt der Schiene ohne Knopf- bzw. Schraubbänder und vor allem ohne Drahtligaturen erreicht. Zahnfleischschädigungen scheiden damit von vornherein aus. Die labiale Gingiva bleibt unbedeckt und ist gut der Reinigung zugänglich. Da das Einbinden wegfällt, kann diese Schiene auch schnell und einfach abgenommen und wieder eingesetzt werden. Die Indikation der kompakten Verbände liegt bei Patienten mit Lückengebiß und wo Kaueinheiten ersetzt werden müssen, um eine fortlaufende Okklusionsebene wiederherzustellen.

Die als Hilfsmittel der bisher genannten intraoralen Schienungen verwandten extraoralen Verbände sollen den frakturierten UK noch zusätzlich unterstützen. Sowohl die von der französischen Schule (DARCISSAC) entwickelten Kopfkinnkappen als auch der in Deutschland bevorzugte Kopfstützverband (HOFRATH) gewähren einen zuverlässigen Sitz. Es sei jedoch betont, daß der französische Verband im Gegensatz zum deutschen infolge der stark auftretenden Wärme dem Patienten oft sehr lästig werden kann.

Die operative UK-Frakturbehandlung gewinnt - wie schon betont - in der modernen Kieferbruchbehandlung immer mehr an Bedeutung. Als Hilfsmittel ist bei fast allen Frakturbehandlungen eine intraorale Schienung notwendig, was auch REICHENBACH und THOMA betonen. Ebenso wie in neueren Arbeiten von PLUMPTON, WUNDERER, DECHAUME, besteht in der deutschen Literatur bezüglich der Indikationsstellung eine einheitliche Auffassung. Wir halten die Anzeige einer Knochendrahtnaht für gegeben bei dislozierten Brüchen außerhalb der Zahnreihe im Bereich des Kieferwinkels und des aufsteigenden Astes sowie im zahnlosen horizontalen Ast.

Sehr umstritten ist die Anwendung der Knochendrahtnaht bei der Behandlung von einfachen Gelenkfortsatzfarkturen. Besonders im anglo-amerikanischen Schrifttum wird in diesem Fall eine Drahtnaht propagiert (THOMA, ROWE und KILLEY). Wir halten die operative Therapie für sehr begrenzt. Sie soll Anwendung finden

a) bei unbehandelten, veralteten Gelenkbrüchen mit funktionellen Störungen,
b) bei einigen frischen Gelenkbrüchen, die mit multiplen UK-Brüchen vergesellschaftet sind oder bei denen die Bruchenden keinerlei Verbindung mehr haben.

Ansonsten ziehen wir die übliche konservative Behandlung vor. THOMA berichtet, daß es bei nichtchirurgischer Behandlung einer einfachen Collumfraktur zu einer Pseudarthrose kommen kann. KALLENBERGER, der auch für die kon-

servative Behandlung eintritt, vernachlässigt das kleine Fragment und erzielt gute Erfolge. Er sieht die Ursache der Pseudarthrose in der zu langen Ruhigstellung (nach THOMA ca. sechs Wochen).

Die Indikation für die Drahtumschlingung des UK (circumferential wiring) ist unserer Ansicht nach nur günstig bei einigen gut gelagerten, nicht dislozierten Frakturen im zahnarmen UK in Verbindung mit einer gut sitzenden Prothese. Eine weitere Indikation ist der frakturierte kindliche UK. Bezüglich der Anwendung dieser Methode sind sich alle europäischen und auch anglo-amerikanischen Autoren einig. Ebenso bei der Drahtumschlingung mit Aufhängug am Jochbogen und an der apertura piriformis (zygomaticomaxilläre Aufhängung des UK). Sie findet ihre Indikation bei Frakturen des zahnlosen UK bei gleichzeitig zahnlosem OK, weiter bei Frakturen des kindlichen UK, wenn die Drahtumschlingung allein zur Fixierung nicht ausreicht.

Die Kiefernagelung (Pin-fixation) ermöglicht es dem Patienten, den frakturierten UK frei zu bewegen. Sie wird hauptsächlich bei Frakturen des zahnlosen UK, bei dislozierten Frakturen des zahnlosen UK oder im Kieferwinkelbereich mit Defekten bei UK-Brüchen, wo eine intermaxilläre Verschnürung der Zahnreihen erforderlich wäre, eine solche aus lokalen oder allgemeinen Gründen kontraindiziert ist. Die Pin-fixation ist nicht ungefährlich. Es können Verletzungen des N. mandibularis, des N. facialis, Knochennekrosen mit Sequestrierung sowie Speichelfisteln der Parotis auftreten. Nach REICHENBACH soll die Apparatur nach ca. 2 - 3 Wochen entfernt und durch Prothesenschienen ersetzt werden, da ein zu langes Belassen die Gefahr einer Nekrose an den Nagelstellen und damit eine Lockerung der Apparatur mit sich bringt.

Abschließend sei noch erwähnt, daß entscheidend für einen Erfolg bei allen Methoden die Beachtung der Indikationen, das gewissenhafte und fachmännische Anlegen der verschiedenen Verbände und ausreichende Erfahrung auf dem Gebiet der UK-Bruchbehandlung ist.

IX. Zusammenfassung

In der vorliegenden Arbeit wird der heutige Stand in der Behandlung der UK-Frakturen aufgezeigt. Dabei werden sämtliche für dieses Thema wichtigen Punkte wie Anatomie des UK, Lokalisation der UK-Brüche, die verschiedenen Formen der UK-Brüche, ihre Ätiologie, ihr resp. Unfallmechanismus und ihre Begleiterscheinungen, weiter die Bruchheilung und ihre Störungen, die Untersuchung und Diagnose, der Zeitpunkt der Behandlung, die UK-Bruchbehandlung in alter Zeit und vor allem die neuzeitlichen Behandlungsmethoden besprochen. So werden die Drahtverbände nach SAUER, HAMMOND, WASSMUND, SCHRÖDER und die Schienen von SCHLAMPP und JANTZEN erläutert. Die Drahtkunststoffverbände von SCHUCHARDT, HOFMANN, MAREII und SCHRUDDE mit den Vorteilen in parodontal-prophylaktischer Hinsicht werden abgehandelt. Die kompakten Verbände von PICHLER und TRAUNER, WIRTH, SCHÖN und vor allem der von NEUNER entwickelte Verband sind im einzelnen besprochen.

Bezüglich der heute aktuellen operativen UK-Bruchbehandlung werden die Knochendrahtnaht, das circumferential wiring, die zygomaticomaxilläre Aufhängung des UK und die Pin-fixation umrissen. Dabei wird auf die Bedeutung der Antibiotika bei jeder UK-Bruchbehandlung und auf die unterstützende Behandlung mit den extraoralen Verbänden verwiesen.

X. Literaturverzeichnis

Anderson, R.: SURG. Gyn Obsteter 62,865 (1936)

Angle: zit. n. Mayerhofer B. "Über neuzeitl. Kieferheilk., Ref.D.M.f.Z. H.23, S. 1069 (1933)

Axhausen, G.: Leitfaden der zahnärztl. Chirurgie, S. 121 (1950)

Björn, H.: Circumferential wiring, DZZ, H. 7, S. 302 (1952)

Brachmann: Penicillinbehandlung bei Kieferbruchversorgung, ZW, H. 10, S. 231 (1951)

Converse, I.M.: u. Waknitz, F.W.: Journal Bone a. Joint Surgery 24,134 (1942)

Droege, F.: Über die Behandlung von Kieferfrakt. d. kombinierten Schienen mit Prothesen u. Drahtverb., DZZ, H. 9, S. 469 (1950)

Egger: Die zahnärztliche Behandlung der Kieferfrakt. Korr. für Schweizer Ärzte, H. 41 (1917)

Gilmer: zit. nach Krüger

Ginestet, G.: Schweizer Mschr. Zahnk. 68,3 (1958)

Gordon, S.D.: Immediate Treatment of Facial Fractures, Canad. Med. A.J. 37,440 (1937)

Häupl, K.H.: Lehrbuch der Zahnheilkunde, 2.AufL, Wien/Innsbruck/München/Berlin (1953)

Hammer, H. u. Schlegel, D.: Welche Möglichkeit bietet eine unterstützende antibiotische Therapie i.d. operativen Behandlung v. Zahn- Mund- und Kieferkrankheiten, DZZ, H. 13, S. 293 (1960)

Hauser, P.: Zur Indikation und Kontraindikation d. Antibiotika i.d. Zahn- Mund- und Kieferheilkunde, DZZ, H. 16, S. 936 (1956)

Herfert, O.: Zur Indikation der chirurgischen Therapie der Kiefergelenkbrüche, DZZ, H. 16, S. 1070 und 1133 - DZZ, H. 22, S. 1498 (1961 bzw. 1955)

Houpert, Z.: Behandlung der Unterkieferbrüche b. Kinde, Österr. Zeitschr. Stomat., 51.630 (1954)

Jantzen: zit. n. Droege

Kallenberger: Frakturen des Gesichtsschädels, DZZ H. 22, S. 1498 (1955) - Probleme der mod. Kieferbruchbehandlung, DZZ, H.7, S. 539 (1955)

Kazanjian, V.H. and Converse, J.M.: The Surgical Treatment of Facial Injuries, Baltimore (1959), Page 45, Williams and Wilkins Company

Kluzcka, J.: Die verschiedenen Kieferbruchschienensysteme in Bezug auf paradent. Erkrankungen, DZZ, H. 16, S. 553 (1947)

Krüger, E.: Indikation und Technik der operativen Kieferbruchbehandlung, DZZ, H.12, S. 1037 (1964)

Lautenbach, E.: Kieferbruchbehandlung in alter und neuer Zeit, Med. Welt, S. 1370 (1962)

Lindemann, A.: Leitfaden der Chirurgie und Orthopädie d. Mundes und des Kiefers, Leipzig (1934 - 1954)

Mareii:

Mathis, H.: Fortschritte der Gesichts- und Kieferchirurgie, Stuttgart 1956, S. 92

Mertins: zit. n. Port-Euler, in: Lehrbuch der ZHK (1920)

Meyer A. und Morgenroth, K.: Kieferbruchschienenverbände und Gewebsschädigungen, DZZ, H. 3, S. 151 (1954)

Neuner, O.: Kunststoffschienen und ihre Verwendung in der Kieferchirurgie, Separatdruck aus: Schweizer Mschr. Zahnheilk. 74,702 (1964) - Zur Entstehung und Verhütung der Bruchspaltostitis bei Unterkieferfrakturen, Sonderdruck aus: Zahnärztl. Welt, Nr. 22 (1963)

Pichler, H. und Trauner, R.: Kiefer- und Gesichtschirurgie, Bd. I, S. 319 (1959)

Reichenbach, E.: Leitfaden der Kieferbruchbehandlung (1935, 1940 und 1954) - Verletzungen der Kiefer- und Gesichtsknochen und der benachbarten Weichteile in Häupl - Meyer - Schuchardt: Zahn- Mund- und Kieferheilkunde, Bd. III/1, S. 640 (1957) - Kritik einiger Neuerungen a.d. Gebiet der Kieferbruchbehandlung, in: Schuchardt-Wassmund: Fortschritte der Kiefer- und Gesichtschirurgie, Bd. V, S. 317 (1959) - Zur Frage der operativen Knochenbruchbehandlung im Bereich des Gesichtsschädels, DZM und KHK, H. 9 (1953)

Reither, W.: Behandlungsmethodik bei Kieferbrüchen a.d. Klinik f. ZMK d. Universität München i.d. Jahren 1945 - 1953, DZZ, H. 17, S. 969 (1956)

Rheinwald: zit. n. Mayer, D.: Die Pin-fixation i.d. Kieferbruchbehandlung, DZZ, H. 3, S.1181 (1962)

Rowe, N.L. and Killy, H.L.: Fractures of the Facial Skeleton, Edinburgh (1955) E. u.S., Livingstone, LTD. p. 729

Schlampp, H.: Die Kieferbrüche und ihre Behandlung mit der Profilschiene, Berlin (1941)

Schröder, H.: Über wichtige strittige Punkte der modernen Kieferbruchbehandlung, D.M.f.Z., H. 10, S. 457 (1917)

Schrudde, J.: Die Behandlung von Kieferfrakturen mit Hilfe von Kunststoffverbänden, in: Fortschritte der Kiefer- und Gesichtschirurgie von Schuchardt-Wassmund, Bd. II, S. 102 (1956)

Schuchardt, K.: Technik und Anwendung des Drahtbogen-Kunststoffverbandes, DZZ, H. 19,S.1241 (1961) - Ein Vorschlag zur Verbesserung der Drahtschienenverbände, DZMK, H.24, S. 39 (1956)

Schüle, H.: Schienung von Unterkieferfrakturen mittels extraoraler Verschraubung, DZZ, H. 12, S. 933 (1957) - Klinische Untersuchungen zur Bewertung extraoraler Kieferbruchschienungen. Vortrag auf dem Kongress der DZZ in Graz (1964)

Steinhardt, G.: Die Zahn- Mund- und Kieferheilkunde im Dienste der Unfallchirurgie, DZZ, H.17, S. 314 (1960)

Thoma, K.H.: Oral Surgery, St. Louis, 1952 The c.v. Mosby Company, vol. I, p.524

Wheelock, R.W.: Open Reduction of Fractured Mandible, J. Oral Surgery, 8.247 (1950)

Wannenmacher: zit. nach Reichenbach

Warnekros, L.: Behandlung der Kieferbrüche, in: Zahnärztl. Rundschau, H. 4, S. 25 (1915)

Wassmund, M.: Die freihändige Versorgung der Brüche des Unterkiefers, II. Aufl., Berlin 1940

Wetzel, G.: Anatomie für Zahnärzte, S. 173 (1951)

Wirth, F.: Die Kombination der Draht- und Prothesenschiene bei der Kieferbruchbehandlung, in: Fortschritte der Kiefer- und Gesichtschirurgie von Schuchardt-Wassmund

Für die Erteilung des Themas und die Beratung bei der Themenbearbeitung danke ich Herrn Privatdozent Dr. G. Glogowski. Mein Dank gebührt ebenfalls Herrn Prof. Dr. M. Lange für das Co-Referat und Herrn Prof. Dr. E. Reichenbach für wichtige Hinweise bei der Bearbeitung des Themas.

Lebenslauf

Am 19.5.1940 wurde ich, Siegfried Seufer, in Stuttgart geboren.

Infolge der Kriegswirren siedelten meine Eltern, Hans und Elisabeth Seufer, geb. Eiba, nach Wolnzach-Markt um. Hier besuchte ich fünf Jahre die Volksschule. 1951 wechselte ich an die Oberrealschule nach Ingolstadt/Do., wo ich 1960 mit dem Abitur erfolgreich abschloß.

Im Wintersemester desselben Jahres begann ich an der Ludwig-Maximilians-Universität in München mit dem Studium der Zahnmedizin. Nach sechsjähriger Studienzeit und bestandenem Examen bekam ich am 30.1.1967 die Bestallung als Zahnarzt. Vom 1.3.1967 - 1.Juni 1967 war ich in der freien Praxis als Assistent tätig. Durch Einberufung zur Bundeswehr leiste ich seit 6.6.1967 meinen Wehrdienst als Truppenzahnarzt im Fliegerhorst Erding bei der LW-San. Staffel ab.